This is a digital copy of a book that was preserved for generations on library shelves before it was carefully scanned by Google as part of a project to make the world's books discoverable online.

It has survived long enough for the copyright to expire and the book to enter the public domain. A public domain book is one that was never subject to copyright or whose legal copyright term has expired. Whether a book is in the public domain may vary country to country. Public domain books are our gateways to the past, representing a wealth of history, culture and knowledge that's often difficult to discover.

Marks, notations and other marginalia present in the original volume will appear in this file - a reminder of this book's long journey from the publisher to a library and finally to you.

Usage guidelines

Google is proud to partner with libraries to digitize public domain materials and make them widely accessible. Public domain books belong to the public and we are merely their custodians. Nevertheless, this work is expensive, so in order to keep providing this resource, we have taken steps to prevent abuse by commercial parties, including placing technical restrictions on automated querying.

We also ask that you:

+ *Make non-commercial use of the files* We designed Google Book Search for use by individuals, and we request that you use these files for personal, non-commercial purposes.
+ *Refrain from automated querying* Do not send automated queries of any sort to Google's system: If you are conducting research on machine translation, optical character recognition or other areas where access to a large amount of text is helpful, please contact us. We encourage the use of public domain materials for these purposes and may be able to help.
+ *Maintain attribution* The Google "watermark" you see on each file is essential for informing people about this project and helping them find additional materials through Google Book Search. Please do not remove it.
+ *Keep it legal* Whatever your use, remember that you are responsible for ensuring that what you are doing is legal. Do not assume that just because we believe a book is in the public domain for users in the United States, that the work is also in the public domain for users in other countries. Whether a book is still in copyright varies from country to country, and we can't offer guidance on whether any specific use of any specific book is allowed. Please do not assume that a book's appearance in Google Book Search means it can be used in any manner anywhere in the world. Copyright infringement liability can be quite severe.

About Google Book Search

Google's mission is to organize the world's information and to make it universally accessible and useful. Google Book Search helps readers discover the world's books while helping authors and publishers reach new audiences. You can search through the full text of this book on the web at `http://books.google.com/`

Informazioni su questo libro

Si tratta della copia digitale di un libro che per generazioni è stato conservata negli scaffali di una biblioteca prima di essere digitalizzato da Google nell'ambito del progetto volto a rendere disponibili online i libri di tutto il mondo.

Ha sopravvissuto abbastanza per non essere più protetto dai diritti di copyright e diventare di pubblico dominio. Un libro di pubblico dominio è un libro che non è mai stato protetto dal copyright o i cui termini legali di copyright sono scaduti. La classificazione di un libro come di pubblico dominio può variare da paese a paese. I libri di pubblico dominio sono l'anello di congiunzione con il passato, rappresentano un patrimonio storico, culturale e di conoscenza spesso difficile da scoprire.

Commenti, note e altre annotazioni a margine presenti nel volume originale compariranno in questo file, come testimonianza del lungo viaggio percorso dal libro, dall'editore originale alla biblioteca, per giungere fino a te.

Linee guide per l'utilizzo

Google è orgoglioso di essere il partner delle biblioteche per digitalizzare i materiali di pubblico dominio e renderli universalmente disponibili. I libri di pubblico dominio appartengono al pubblico e noi ne siamo solamente i custodi. Tuttavia questo lavoro è oneroso, pertanto, per poter continuare ad offrire questo servizio abbiamo preso alcune iniziative per impedire l'utilizzo illecito da parte di soggetti commerciali, compresa l'imposizione di restrizioni sull'invio di query automatizzate.

Inoltre ti chiediamo di:

+ *Non fare un uso commerciale di questi file* Abbiamo concepito Google Ricerca Libri per l'uso da parte dei singoli utenti privati e ti chiediamo di utilizzare questi file per uso personale e non a fini commerciali.

+ *Non inviare query automatizzate* Non inviare a Google query automatizzate di alcun tipo. Se stai effettuando delle ricerche nel campo della traduzione automatica, del riconoscimento ottico dei caratteri (OCR) o in altri campi dove necessiti di utilizzare grandi quantità di testo, ti invitiamo a contattarci. Incoraggiamo l'uso dei materiali di pubblico dominio per questi scopi e potremmo esserti di aiuto.

+ *Conserva la filigrana* La "filigrana" (watermark) di Google che compare in ciascun file è essenziale per informare gli utenti su questo progetto e aiutarli a trovare materiali aggiuntivi tramite Google Ricerca Libri. Non rimuoverla.

+ *Fanne un uso legale* Indipendentemente dall'utilizzo che ne farai, ricordati che è tua responsabilità accertati di farne un uso legale. Non dare per scontato che, poiché un libro è di pubblico dominio per gli utenti degli Stati Uniti, sia di pubblico dominio anche per gli utenti di altri paesi. I criteri che stabiliscono se un libro è protetto da copyright variano da Paese a Paese e non possiamo offrire indicazioni se un determinato uso del libro è consentito. Non dare per scontato che poiché un libro compare in Google Ricerca Libri ciò significhi che può essere utilizzato in qualsiasi modo e in qualsiasi Paese del mondo. Le sanzioni per le violazioni del copyright possono essere molto severe.

Informazioni su Google Ricerca Libri

La missione di Google è organizzare le informazioni a livello mondiale e renderle universalmente accessibili e fruibili. Google Ricerca Libri aiuta i lettori a scoprire i libri di tutto il mondo e consente ad autori ed editori di raggiungere un pubblico più ampio. Puoi effettuare una ricerca sul Web nell'intero testo di questo libro da `http://books.google.com`

HARVARD COLLEGE
LIBRARY

FROM THE BEQUEST OF
MRS. ANNE E. P. SEVER
OF BOSTON
Widow of Col. James Warren Sever
(Class of 1817)

ANNALI

DELLE

UNIVERSITÀ TOSCANE

TOMO VENTUNESIMO

Proprietà letteraria

ANNALI

DELLE

UNIVERSITÀ TOSCANE

TOMO VENTUNESIMO

PISA
TIPOGRAFIA T. NISTRI E C.
1897

L Soc 2544.25F

HARVARD COLLEGE
NOV 9 1920
LIBRARY

Sever fund

INDICE

BURCI . . . — *Ricerche sperimentali sulla Enterostasi* . . . . pag. 5

LOMBARDINI . — *Ricerche sulla Placenta* . . . . . „ 59

ISTITUTO DI PATOLOGIA GENERALE DELLA R. UNIVERSITÀ DI PISA

diretto dal Prof. G. GUARNIERI

Dott. ENRICO BURCI

AIUTO, CHIRURGO DELLO SPEDALE DI PISA, LIBERO DOCENTE DI PATOLOGIA CHIRURGICA

RICERCHE SPERIMENTALI SULLA ENTEROSTASI

Or sono due anni io comunicava alla Società medica Pisana [1] i resultati delle mie prime ricerche sulla enterostasi e nell'ottobre del 1895, presentando alla Società italiana di Chirurgia un mio enterostato [2], coglieva tale occasione per esporre sommariamente le resultanze delle osservazioni sperimentali da me eseguite. Intendo colla pubblicazione attuale di dare conto minuto dei miei esperimenti e dei resultati che con essi ho ottenuto.

Fui spinto (come accennai altra volta) ad intraprendere queste mie ricerche dall'avere osservato che alterazioni non indifferenti eransi verificate nell'intestino di un individuo da me operato, per fistole stercoracee complicate della regione ileo-ciecale, colla ileocolostomia alla *Hochenegg*, e morto dopo 3 giorni, molto probabilmente, in seguito ad avvelenamento da cloroformio.

In questo caso aveva adoperato per l'enterostasi delle pinzette a lunghe branche parallele non molto robuste, foderate con tubo di gomma, ed aveva spinto la compressione solo per quel tanto che era necessario ad ottenere la esatta chiusura del lume intestinale. Altri casi simili ed anco più gravi hanno registrato nella letteratura chirurghi chiarissimi.

Il miglioramento di ognuno dei più minuti particolari della tecnica operatoria del tubo digerente presenta per il chirurgo uno speciale interesse,

---

(1) Burci. *Ricerche sperimentali sui mezzi più opportuni per ottenere la enterostosi.* Bollettino della Società medica Pisana, v. I, f. 1.

(2) Burci. *Ricerche sperimentali sopra alcune particolarità di tecnica operatoria dell' intestino.* — Atti della Società italiana di Chirurgia, Roma, 1896.

particolarmente in vista di diminuire i pericoli di una sepsi peritoneale, pei quali si mantiene discretamente elevata la percentuale della mortalità in queste operazioni, a differenza di ciò che succede per quelle che interessano altri visceri addominali.

" La patologia sperimentale, dice il *Trombetta*, in questo come in tutti " i rami delle chirurgiche discipline è venuta in aiuto della chirurgia opera- " tiva, ed ogni minimo particolare delle resezioni dello intestino e del loro " consecutivo trattamento è stato „ (e sembrami che debba aggiungersi, deve essere) " rischiarato con una serie di esperimenti fatti sugli animali „. Non mi è sembrato quindi sprecato il lungo tempo che hanno richiesto le seguenti ricerche, tanto più che niente o ben poco trovasi accennato in proposito nei manuali anche più recenti di chirurgia e di medicina operatoria.

* * *

Una delle precauzioni essenziali per il chirurgo, allorchè opera, sullo stomaco e specialmente sull'intestino, è quella di assicurarsi nel modo il più esatto possibile che, durante la operazione non si versino nel peritoneo le materie in essi contenute.

Per raggiungere tale intento occorre che il viscere venga compresso per tutta la durata dell'atto operatorio, e la compressione deve essere al tempo stesso che sufficiente, soffice e moderata. Non è facile rispondere convenientemente a queste esigenze in special modo quando, per la esistenza di un ostacolo al circolo fecale, l'intestino si presenti notevolmente ripieno e disteso. Bisogna pensare inoltre che i pericoli, ai quali la compressione può esporre la parete intestinale, si fanno tanto maggiori per le condizioni nelle quali essa può trovarsi in tale stato di cose e per la breve distanza dal punto ove esiste il processo morboso che ha reclamato l'opera del chirurgo.

La enterostasi, che così chiamasi la artificiale chiusura temporanea dell'intestino o emoenterostasi, come dicono coloro che pensano di ottenere in tal guisa anche la ischemia del tratto interposto ai punti compressi, può essere manuale e strumentale.

La enterostasi manuale è stata, e lo è ancora, preferita da diversi chi-

rurghi, oltre quelli citati dall'*Heineken* (1) noto il *Duplay* (2), il *Bier* (3) il *Trendelemburg* (4). Il *Novaro* (5) scrive di dare la preferenza sui compressori alle dita, perchè ha sempre temuto o di esercitare troppo forte e quindi nociva pressione sulle pareti dello intestino e dello stomaco, o troppo poca ed avere allora quel versamento dal quale si sarebbe creduto sicuro. Allorchè accennai a queste mie ricerche in una delle adunanze della Società italiana di chirurgia mi fu pure obiettato dal *D'Antona* e dal *Postempski* che qualunque enterostato poteva venire sostituito con vantaggio dalle mani di un assistente. Basandomi sulla esperienza mia credo di potere quì ripetere ciò che allora affermai, che, cioè, per quanto chi assiste sia dotato di intelligenza, di buona volontà e di resistenza fisica, difficilmente arriva a mantenere per un tempo spesso assai lungo una constrizione sufficiente, eguale, continua, tanto più che egli non può limitarsi a fare soltanto la compressione, ma occorre che si presti a coadiuvare convenientemente l'operatore. Basta un istante di mancata o di insufficiente chiusura per compromettere l'esito di una operazione importantissima e con esso la vita del paziente. Deve considerarsi anche come un inconveniente la relativa immobilizzazione di colui che si trova ad occupare il posto di chi assiste direttamente l'operatore. Può ricorrersi quando la operazione riuscirà molto sollecita, in qualche caso speciale insomma, alla compressione manuale e forse anche quando debbasi operare, per esempio, sullo stomaco o sul piloro, sia per il minore potere infettante del contenuto, che per la facilità di vuotare e lavare in antecedenza abbastanza bene la cavità gastrica, ma, astrazione fatta da ciò, mi sembra che debba darsi la preferenza alla compressione strumentale.

La diffidenza che verso di essa hanno dimostrato i chirurghi non significa per me un giudizio definitivo a favore della enterostasi manuale, ma soltanto che i mezzi strumentali adoperati finora non hanno bene corrisposto, perchè, se efficaci, non danno garanzie sufficienti per la integrità delle pareti intestinali. Lo prova il fatto che spesso uno stesso chirurgo ha adottato ora la

---

(1) Heineken. *Die Darmresection.* — Deuts. militärärztliche Zeitschrift, 1887, f.1 1, 2, 3.

(2) Duplay. *Experiences nouvelles sur la réunion de l'intestin après l'enterectomie.* — Comptes rendus de la Soc. de Biologie 10 giugno 1885.

(3) Bier. *Ueber circuläre Darmnaht.* — Arch. f. klin. Chir. v. XLIX, f. 4.

(4) Becker. *Ueber Darmresectionen.* — Deut. Zeits. f. Chir. v. XXXIX, f. 1, 2.

(5) Novaro. *Contributo alla chirurgia dello stomaco.* — Atti della R. Accad. dei Fisiocritici, serie IV, v. 29.

enterostasi manuale, ora uno o un altro metodo di enterostasi strumentale, dimostrando così di non avere trovato un mezzo di sua completa soddisfazione Non è questa però una ragione sufficiente per abbandonare la compressione strumentale, dando definitivamente la preferenza ad un metodo che ha i suoi difetti e non piccoli, ma impone invece la necessità di studiare le cause dei suoi inconvenienti e di ricercare sulla base di questo studio il modo di renderla efficace ed al tempo stesso innocua.

La enterostasi strumentale fu praticata, come più sopra ho accennato, in diversa maniera. Il *Billrot* (1) il *Kocher* (2) ed altri adoperarono per l'addietro delle pinzette a lunghe branche di presa, parallele ed anche no, scoperte oppure rivestite da tubo di caoutchouch. L'esperienza dello stesso *Billrot*, del *Gussenbauer* (3) (che ha un suo speciale enterostato a branche parallele), del *Thiersch* (4), del *Trombetta* (5), dell' *Hahn* (6) ed anche la mia depone poco favorevolmente per questo mezzo di enterostasi. Si passa da una constrizione insufficiente e che lascia adito allo scolo di materie intestinali, ad una molte volte soverchia, la quale determina lesioni primitive talora assai gravi oppure alterazioni secondarie necrotiche. L' *Hahn* (7) pensa che, come succede frequentemente dopo una valida constrizione, possa verificarsi anche una emorragia secondaria. Il *Trombetta* (8) essendosi trovato a dovere resecare oltre che il tratto suturato anche quelli che erano stati stretti dalle pinzette ha consigliato di adoperarle con branche di pressione rivestite da un tubo di gomma elastica e più fini e più elastiche di quelle del *Collin*, che passano sotto il nome di pinzette a branche flessibili, ma che realmente non presentano all'atto pratico (come dimostrerò colle mie esperienze) grandi vantaggi sopra le altre. Ritengo però assai difficile che possa arrivarsi ad ottenere in una pinzetta metallica a lunghe branche di pressione una elasticità e fles-

---

(1) Billrot. *Verhandlung d. Ges. f. Chirurgie.* — XII Congr., I, p. 18.

(2) Kocher. *Zur Technik und zu den Erfolgen der Magenresection.* — Corr. Blatt f. schw. Aerzte, 1893, n. 20-21.

(3) Gussenbauer. *Verhandlung d. Ges. f. Chirurgie.* — VII Congr., I, p. 79.

(4) Thiersch. *Verhandlung d. Ges. f. Chirurgie.* — VII Congr., I, p. 127.

(5) Trombetta. *Contribuzione alla patologia e terapia del tenue e del grosso intestino.* — Messina, 1885.

(6) Hahn. *Ueber chirurgische Eingriffe bei Magen.* — Deut. med. Woch., 1894, n. 43.

(7) Hahn, l. c.

(8) Trombetta, l. c.

sibilità molto maggiore, senza diminuirne assai la resistenza, nel quale caso correrebbesi il pericolo di renderle insufficienti all'ufficio loro.

Il *Makins* (1) ha raccomandato un suo strumento che non è poi altro che una pinzetta a branche parallele ricoperte di gomma. Ne ha fatte costruire colla faccia interna delle branche scanalata, e nella scanalatura è adattato un tubo elastico. Per ottenere una pressione sufficiente occorrerebbe adoperare tubi di gomma quasi pieni, oppure necessita stringere le branche molto, nel qual caso i tubi elastici sottili si schiacciano ed allora premono sull'intestino i margini della scanalatura delle branche, non diversificando negli effetti, tutt'altro che indifferenti per il viscere compresso, dalle pinzette a branche parallele rivestite con tubo di gomma.

Il *Treves* (2) ha adoperato due spranghette parallele che vengono avvicinate e fissate per mezzo di un apparecchio a pressione. Le estremità delle prime corrispondono a due altre spranghette trasversali, formando in tale guisa una cornice nella quale vengono fissate alla distanza voluta i due capi intestinali da suturare di modo che essi vengono mantenuti nelle condizioni più adatte per eseguire la necessaria operazione. Che io mi sappia il *Treves* non ha avuto seguaci, perchè l'enterostasi può ottenersi con mezzi più semplici, affidando l'avvicinamento dei capi intestinali ad un assistente, il quale meglio si presta a rispondere al tempo stesso alle varie esigenze della operazione.

Oderfeld (3) ha proposto un compressore che somiglia ad una grossa *serre-fine; Baumgärtner* (4) una pinzetta a branche parallele di forma speciale; *Murphy* (5) una pinzetta a branche piegate ad angolo retto incrociate per cui stringendo al disotto dello incrociamento le branche di pressione si divaricano, cessando di stringere tornano ad addossarsi e comprimono ciò che vi è stato interposto.

Rydygier (6) ha adottato delle laminette piane parallele, da lui rite-

---

(1) Makins. Brit. med. Journal, 1884, II, p. 416.

(2) Treves. The Lancet, 1882.

(3) Oderfeld. *Ein neues Damcompressrium.* — Gazeta Lekarska 1891, n. 31.

(4) Baumigartner. *Darmklemme.* Centr. f. Chirurgie 1892, n. 18.

(5) Murphy. *Cholecystenterostomy.* — Atti dell'XI, Congresso medico internazionale, V.a IV, p. 129.

(6) Rydygier. *Ueber circuläre Darmresection mit nachfolgender Darmnaht.* Berl. klin. Woch. ottobre 1881.

nute utili per la uniformità della compressione e per la repartizione sua sopra una superficie assai estesa, ed anche due spranghette cilindriche di acciaio rivestite da tubo di gomma e strette fra loro per mezzo di lacci elastici (1). Si otterrebbe in tal guisa secondo lui una occlusione elastica. Varî altri chirurghi e fra questi il *Czerni* (come ho potuto osservare trovandomi alla Clinica di Heidelberg) hanno praticato la enterostasi secondo il processo del *Rydyguier*, sostituendo talora alle spranghette di acciaio altre di vetro o di legno, rivestite da tubi di gomma elastica. Anche il *Bigi* (2) propose due spranghette cilindriche di legno, di ferro, di balena, di 6 mill. di diametro e di 20 centim. di lunghezza foderate da tubo di gomma e strette fra di loro da anelli elastici. Egli ritiene che la compressione sia elastica e bene graduabile con questo istrumento, che fu detto klamp elastico dell'*Angelini*, il quale però ne scrisse solo nell'ottobre del 1892.

Perchè la compressione riescisse anche più elastica, è stato adottato da alcuno un enterostato costituito da una spranghetta metallica piana, munita di due incisure alle estremità, nelle quali viene fissato un tubo elastico più o meno teso, al quale viene affidata la compressione.

Il *Quenu* (3) riconoscendo che anche cogli apparecchi metallici ricoperti di tubo elastico la compressione si esercita sempre in modo troppo rigido e dannoso per l'intestino pure quando ciò sembra meno facile, come collo strumento del *Makins*, immaginò di ottenere una enterostasi puramente elastica per mezzo di uno strumento che ha la forma di una pinzetta colle branche di pressione divergenti verso il punto ove esiste l'articolazione e che ha un tubo elastico teso fra gli estremi liberi delle due branche ed uno uncino che trovasi in corrispondenza della articolazione stessa. L'intestino rimane in tal guisa compresso fra le due metà del tubo di gomma disteso.

Altri chirurghi, fra i quali ad es. l'*Hahn* (4), il *Bier* (5), hanno ricorso

---

(1) Rydyguier. *Ueber circuläre Darmresection mit nachfolgender Darmnatht.* Berl. klin. Woch. 1883, n.i 41, 42, 43.

(2) Bigi. Società italiana di chirurgia, 15 settembre 1885.

(3) Quenu citato da Chaput. *Technique et indications des operations sur l'intestin, l'estomac et les voies biliaires.* Paris, 1892.

(4) Hahn. *Eine operations methode, die Gefahren der Darmresection zu vermindern.* Berl. klin. Woch., 25 giugno 1888.

(5) Bier. *Ueber circuläre Darmnaht.* Arch. f. klin. chir. XLIX, f. 4.

per ottenere la enterostasi alla legatura dell'intestino. *Czerni* (1) ha adoperato filo elastico; il *Senn* (2) pure, per quanto abbia fatto costruire uno enterostato di sua invenzione, lo ha abbandonato per raccomandare la legatura elastica. *Schede* (3) si è servito del filo di seta o di catgut; *Riedel* (4) del catgut o di filo elastico. *Trombetta* è fra coloro che approvano un tale sistema di enterostasi. Il *Mannsell* (5), temendo certamente gli effetti della constrizione diretta colla legatura, fa la compressione servendosi di spugne piatte disposte attorno all'intestino, fissandone con un punto di sutura una al disopra ed una al disotto del tratto da escidere o da operare.

Lascio di citare altri mezzi di enterostasi meno raccomandabili, quale, ad esempio, la introduzione nell'intestino di un palloncino cilindrico, immaginata dal *Treves* (6), mezzo che espone al rischio di infettare, allorchè togliesi questo palloncino, la linea di sutura, se non anche la cavità peritoneale.

Riepilogando, la enterostasi strumentale è stata eseguita o schiacciando l'una contro l'altra le due metà del cilindro intestinale con apparecchi rigidi, rivestiti o no da tubi elastici, muniti di mezzi rigidi o elastici di chiusura, ovvero fra una parete rigida ed un tubo elastico teso su di essa, od anche fra due corde o tubi elastici tesi, oppure agendo circolarmente con legature elastiche od inelastiche. Per il modo nel quale, per la forma sua, meglio si dispone il tubo intestinale per essere occluso, si comprende facilmente che il primo sistema di chiusura deve essere il più adatto; colla legatura occorre indubbiamente che la constrizione sia assai valida, per evitare che fra le pieghe, che forma il cilindro cavo stretto dal laccio, passi porzione del contenuto intestinale.

---

(1) Czerni. *Beiträge zur operativen Chirurgie.* Stuttgart, 1878.
(2) Senn. *Experimentelle Beiträge zur Darmchirurgie.* (Traduz. del D.r Sachs). Basel, 1892.
(3) Schede. *Verhandl. d. Gesell. f. Chirurgie,* XIII Congr., v. I, pag. 100.
(4) Riedel. *Verhandl. d. Gesell. f. Chirurgie,* XIII Congr., v. I, pag. 100.
(5) Mannsell. *A new method of intestinal surgery.* Amer. journ. of the med. scien., marzo 1892
(6) Treves. *On resection of portions of intestine.* Brit. med. Journal, 16 decembre 1882.

* * *

Ho voluto sperimentare sugli animali diversi sistemi di enterostasi; come soggetto di esperimento ho scelto i cani.

Il *Trombetta* nel suo importante lavoro sulla patologia del tenue e del grasso intestino osserva con ragione, che non tutte le conclusioni alle quali si giunge collo esperimento negli animali possono essere direttamente applicate all'uomo e che una enorme differenza esiste fra esso e gli altri vertebrati non solo per le condizioni anatomo-fisiologiche del canale alimentare, ma anche per la varia sensibilità colla quale ogni animale sopporta e reagisce al traumatismo; ma è pure vero che in questo come in molti altri casi la clinica non può offrirci il numero di casi sufficiente, nè permetterci le condizioni necessarie per uno studio completo della questione. Nel dubbio di non rispondere colla esecuzione di una determinata tecnica operatoria alla suprema legge del *non nuocere*, il chirurgo preferirebbe sicuramente di restare nella incertezza. Quindi la prova sperimentale negli animali si impone. Ho data la preferenza al cane perchè, per la resistenza sua come animale da esperimento in genere ed in special modo per le condizioni anatomiche del suo intestino, sembravami di non espormi ad avere effetti più gravi di quelli che possono verificarsi nell'uomo in identiche circostanze. Di ciò ebbi subito la conferma ai primi esperimenti.

Ho diviso le mie esperienze in tre serie. Mi sono proposto di studiare colla prima se e con quale grado di constrizione ottenevasi la chiusura perfetta dello intestino coi diversi mezzi di enterostasi. A questo scopo, aperto il ventre di un cane introduceva in un' ansa del tenue una cannula da iniezione messa in rapporto con un irrigatore ripieno di soluzione di cloruro di sodio 0,75 %, colorata in rosso colla fucsina, a 38° di temperatura, e stringeva attorno alla cannula la parete intestinale per mezzo di un laccio elastico. Applicava poi nei diversi animali i varj sistemi di enterostasi ad una distanza di 30 cent. circa dal punto ove era stata introdotta la cannula, ed al disotto apriva ampiamente la parete intestinale per osservare se dal punto stretto passava il liquido iniettato nell' ansa soprastante che riempivo grado a grado fino a renderla discretamente tesa. Per esser più

esatto avrei potuto volta per volta valutare per mezzo di un manometro la pressione alla quale veniva sottoposta la parete intestinale, per metterla in rapporto col grado di constrizione adoperato, ma mi è sembrato che sarebbe stato un di più, tenuto conto della variabilità di distensione dell'intestino nei diversi individui e del fatto che anche la constrizione (che male può valutarsi con esattezza nei diversi mezzi enterostatici adoperati) varia a seconda del volume dell'ansa. Dopo tutto i dati sperimentali, qualora si fossero voluti raccogliere con esattezza assoluta, non avrebbero potuto prestarsi che in modo molto vago nella applicazione al caso pratico. Mi è sembrato quindi che fosse sufficiente farsi un concetto approssimativamente esatto, ed ho preferito per questo ripetere più volte e nello stesso e su animali diversi il medesimo esperimento. Mi sono sempre guardato di eccedere nella compressione cercando di arrivare grado a grado a quella sufficiente, come pure nella distensione dell'ansa, sapendo come il chirurgo trovandosi di fronte ad un intestino eccessivamente disteso, prima di accingersi ad operare, suole provvedere con mezzi noti a diminuire la tensione del viscere.

Con questa serie di esperimenti ho potuto valutare con molta approssimazione il grado di constrizione da adoperarsi perchè l' enterostasi fosse perfetta, desumendone una norma per le esperienze successive, ed ho potuto verificare anche come lo strumento proposto dal *Quenu* (che riconobbe la necessità di una constrizione puramente elastica) non risponda allo scopo suo. La compressione massima che può ottenersi con questo istrumento non è di solito sufficiente ad evitare il passaggio del contenuto intestinale. Essa si esercita in modo ineguale, poichè verso l'estremità libera delle branche la pressione è più valida perchè esse sono ravvicinate; ivi concorrendo a produrla anche le branche stesse cessa di essere puramente elastica, come vorrebbe il *Quenu*. Inoltre per il progressivo divaricamento loro lo strumento non rimane fisso, ma scorre, di modo che l'intestino si trova dopo poco tempo a corrispondere al punto ove esse sono più allontanate e dove, agendo la sola pressione prodotta dal tubo elastico, la enterostasi resulta evidentemente inefficace.

Colle esperienze della seconda serie mi sono proposto di studiare ciò che avviene dell'intestino compresso dai diversi enterostati esaminandolo a distanza varia di tempo dalla applicazione loro, alla quale davo una du-

rata più o meno lunga, da 10 minuti ad un' ora e mezzo [1]. Per avvicinarmi quanto più mi era possibile a quelle condizioni di fatto nelle quali la enterostasi trova la sua applicazione, ho eseguito talora, nel tratto intermedio ai punti stretti, ferite parziali e sezioni totali con successiva enterorrafia, ed anco entero-anastamosi e resezioni intestinali. In questi casi, prima di applicare gli enterostati cercavo di respingere accuratamente colle dita il contenuto intestinale al di là dei punti ove essi dovevano essere applicati; aperto poi l'intestino praticavo con piccoli batuffoli bagnati nel sublimato, e poi strizzati, una accurata nettezza della sua cavità, e mettevo da parte la pinzetta che aveva servito a tale scopo.

Colla terza serie di esperimenti ho ricercato infine, subito dopo la applicazione degli enterostati, le alterazioni verificatesi per metterle in rapporto con quelle che avevo osservato colle esperienze della serie precedente.

Sempre per consuetudine, ma in modo speciale negli esperimenti della seconda serie ho curato la asepsi la più scrupolosa, sui dettagli della quale credo inutile di soffermarmi.

Alla esposizione minuta ed ordinata delle singole esperienze e dei resultati ottenuti, credo di dovere intanto premettere la notizia di un fatto, per la costanza colla quale io lo ho osservato. Per quanto talora fossero assai ravvicinati gli strumenti compressori la ischemia non si ottiene, o per lo meno in modo molto imperfetto. Ciò resta di facile comprensione se si pone mente alla disposizione della circolazione sanguigna nello intestino e si tiene conto della distanza alla quale debbono applicarsi gli istrumenti dal punto ove cade l'atto operatorio, pure anco curando che essa sia la minore possibile. Questo dà la ragione dall'avere io tralasciato le denominazioni di emoenterostasi e di emoenterostati per quelle più brevi e più proprie di enterostasi e di enterostati.

Non ho potuto sperimentare con tutti gli istrumenti immaginati a tale scopo; ho voluto provare però, e mi è sembrato sufficiente, tutti i diversi tipi di enterostasi.

Essendo assai numerosi gli esperimenti ho creduto opportuno di riu-

---

[1] Nel malato però, del quale potei esaminare poi i tratti di intestino sui quali era stata praticata l'enterostasi, la durata della applicazione fu di circa due ore.

nirli in una tavola e per maggiore chiarezza ho aggruppato quelli della 2.ª e 3.ª serie che si riferivano ad uno stesso tipo di enterostasi. Così ho esposto:

1.° quelli con enterostati a branche di pressione metalliche, parallele, con chiusura rigida;

2.° quelli con enterostati a branche rigide con chiusura elastica;

3.° quelli con enterostati costituiti da un' asta rigida e da un tubo elastico teso su di essa;

4.° quelli con legature praticate con lacci di diversa natura.

Eccettuato l'intestino umano che non potei avere che dopo 24 ore dalla morte, quando fu praticata la necroscopia, e che venne posto e passato nella serie degli alcool, i tratti intestinali da esaminare, appartenenti agli animali sottoposti all'esperimento, furono tolti appena che essi furono uccisi od anche in vita, salvo che in tre casi nei quali essendo morto il cane, fu praticata la necroscopia alcune ore dopo avvenuto il decesso. Lavati rapidamente sotto un filo di acqua corrente, vennero fissati in liquido di *Mueller*. Fatti i necessari passaggi, montati i pezzi in celloidina e sezionatili, colorai le sezioni con ematossilina, con carminio boracico e con carminio alluminoso, talora con carminio alluminoso ed auranzia, ed anche con liquido di *Loeffler*, quando premevami fare su di esse ricerche batterioscopiche.

Applicazione di strumenti a branche metalliche ed a chiusura rigida

Comprendo in questa serie di osservazioni anche quelle che si riferiscono al caso clinico sopracitato nel quale adoperai, come entorostati, pinzette a lunghe branche di pressione, parallele, rivestite di tubo di gomma elastica. Quattro furono i punti stretti dalle pinzette, due appartenevano all'ileo e due al colon ascendente. Lo studio di questi quattro diversi tratti di intestino è riassunto nelle prime quattro osservazioni.

Numero d'ordine delle osservaz.	Porzione di intestino ove fu praticata l'enterostasi	Enterostato adoperato	Durata dell' applicaz.	Tempo decorso dall' applicaz.	Esame macroscopico	Esame microscopico	Osservazioni
1.ª	Intestino tenue umano	Pinzetta a lunghe branche parallele rivestite di tubo di gomma elastica	Circa due ore	Tre giorni	Sulla superficie esterna scarso essudato fibrinoso; qualche ecchimosi della sierosa. Sulla superficie interna, per tutta la circonferenza, una insolcatura larga 3-4 millimetri, assai profonda; in alcuni punti qualche piccola chiazza ecchimotica della muccosa. In corrispondenza della insolcatura la parete è ridotta a poco più della metà del suo spessore normale.	La muccosa presenta una perdita di sostanza che corrisponde per dimensioni alla insolcatura visibile ad occhio nudo, ed anche gli strati più interni della sottomuccosa ne sono interessati. I tessuti che costituiscono le pareti ed il fondo di questa perdita di sostanza presentano lesioni necrotiche più o meno gravi ed estese; ivi osservasi qualche piccola emorragia. I vasi della porzione rimasta della sottomuccosa appariscono trombizzati. Ad una certa distanza invece si ha stasi e migrazione leucocitaria assai considerevole. Piccoli tratti di muccosa necrotica sono ancora aderenti al fondo ed ai margini della perdita di sostanza. La tunica muscolare presentasi diminuita di spessore; gli elementi che la costituiscono sono in preda ad un processo assai avanzato di necrosi da coagulazione. Alcune zolle di muscolare necrotica debbono essersi distaccate nella preparazione delle sezioni e con ciò si spiega l'esistenza di alcune perdite di sostanza che osservansi nella tunica media. Alcuni vasi del connettivo della sierosa appariscono trombotici, e tanto in questa tunica quanto nel mesenterio corrispondente, in prossimità della sua inserzione, si rinvengono piccole emorragie. Al di sopra della sierosa si osservano stratificazioni fibrinose infiltrate da cellule bianche.	Enterostasi perfetta. Volli esaminare a microscopio tratti di intestino prossimi a quelli compressi per vedere se esistevano alterazioni capaci di favorire le lesioni verificatesi. Nel tenue esisteva una flogosi catarrale cronica: trovai un certo grado di atrofia delle glandule tubulari, tumefazione dei follicoli linfatici ed un certo grado di infiltrazione parvicellulare della tunica propria della muccosa.
2.ª	Id.	Id.	Id.	Id.	Fatti identici a quelli descritti nel reperto precedente.	Si osservano con leggiere varianti i medesimi fatti.	Id.

3.ª	Intestino crasso umano	Id.	Id.	Id.	Fatti presso che uguali a quelli sopra notati. La insolcatura apparisce un poco meno profonda.	La muccosa presenta delle rotture ma non a tutta sostanza come nei due tratti intestinali precedentemente osservati; vi è necrosi assai avanzata dei suoi elementi specialmente degli epiteli di rivestimento e glandulari e della *muscularis mucosae*. Anche il connettivo sottomuccoso è colpito da necrosi e nelle sue maglie si nota un essudato fibrinoso. La tunica media presenta una screpolatura nei suoi strati più interni, nei quali specialmente si osservano numerosi elementi muscolari necrotici. In totalità essa è poi depressa ed avvallata verso l'esterno. Si ha stasi ed emorragie limitate al tratto compresso ed a quelli ad esso prossimi, specialmente nella muccosa, nella sottomuccosa e nel connettivo della sierosa.	Enterostasi perfetta.
4.ª	Id.	Id.	Id.	Id.	Fatti analoghi a quelli della osservazione precedente.	Le alterazioni necrotiche appariscono un poco più gravi ed estese di quella della osservazione precedente.	Id.
5.ª	Ultima porzione dell'ileo di un cane da caccia	Id.	Un'ora e mezzo	24 ore	Abbondante essudato fibrinoso tenacemente aderente alla sierosa. Pel rimanente fatti simili a quelli notati nelle osservazioni precedenti.	La insolcatura circolare che apprezzasi coll'esame macroscopico apparisce dipendente più che altro da assottigliamento della parete. Della muccosa i villi soltanto si trovano rotti, in gran numero ed a diversa altezza. Sulla superficie esterna aderisce un essudato fibrinoso abbondante; numerose cellule migranti infiltrano questo essudato e la sierosa sottostante. Qualche vaso apparisce trombizzato; per la massima parte però essi si presentano notevolmente distesi da sangue; qua e là si vede qualche piccola emorragia. Lo stato longitudinale dalla muscolare si assottiglia progressivamente verso i margini della insolcatura fino a rendersi irriconoscibile nel tratto intermedio. Nei punti prossimi alla insolcatura presenta un aspetto ondulato che potrebbe interpetrarsi come l'effetto della retrazione di questo strato di fibre muscolari, per la avvenutane rottura. Lo strato di fibre circolari è notevolmente ridotto di spessore; esso si presenta di aspetto granuloso, di colorito giallastro. Esaminandolo a forte ingrandimento si trova che pochi sono gli elementi muscolari riconoscibili e pure in essi il nucleo non prende, o molto debolmente, il colore. Considerando che sono appena passate 24 ore, questi fatti parmi che stiano a deporre per un rapidissimo processo necrotico. Oltre a qualche screpolatura si osservano nella tunica media delle perdite di sostanza, le quali, per l'aspetto del tessuto che le circoscrive, mi sembrano riferibili a distacco di tratti necrotici avvenuto durante la preparazione. Il connettivo sottomuccoso è pure colpito da necrosi; i suoi vasi si presentano in gran parte trombizzati nel tratto che fu compresso; vi è stasi nel territorio a questo prossimo. Necrotici appariscono pure la *muscularis mucosae*, la tunica propria e gli epiteli glandulari di rivestimento, soltanto in qualche fondo di alcuna delle cripte del Galeati si riconosce qualche cellula epiteliale d'apparenza normale o presso che tale.	Enterostasi perfetta. Le osservazioni 5ª-6ª 7ª-8ª appartengono allo stesso soggetto, nel quale volli ripetere la operazione di Hochenegg. L'animale morì dopo 24 ore.

Numero d'ordine delle osservaz.	Porzione di intestino ove fu praticata l'enterostasi	Enterostato adoperato	Durata dell' applicaz.	Tempo decorso dall' applicaz.	Esame macroscopico	Esame microscopico	Osservazioni
6.ª	Ultima porzione dell' ileo di un cane da caccia	Pinzetta a lunghe branche parallele rivestite di tubo di gomma elastica	Un'ora e mezzo	24 ore	Non vi sono differenze dai fatti notati nella osservazione precedente.	Anche l'esame microscopico non rivela differenze degne di nota dai fatti notati nel reperto precedente.	Enterostasi perfetta.
7.ª	Intestino crasso di cane (colon ascendente)	Id.	Id.	Id.	Solite apparenze esterne ed all' interno anche in questo tratto una insolcatura circolare assai profonda.	Gli elementi delle diverse tuniche presentano le alterazioni necrotiche ed i medesimi disturbi di circolo descritti nei precedenti reperti. La tunica muscolare è pure notevolmente assottigliata; irriconoscibile lo strato longitudinale. La muccosa in questo caso presentasi rotta; nelle pareti della soluzione di continuo è infiltrato un essudato fibrinoso.	Id.
8.ª	Id.	Id.	Id.	Id.	La insolcatura è un poco meno marcata.	Si osservano fatti simili a quelli notati per la osservazione precedente; però le alterazioni necrotiche appariscono meno gravi e meno estese.	Id. L'essersi verificate lesioni meno gravi in questa porzione di intestino può forse dipendere dal fatto che appartenendo esso al tratto isolato per essere fissato di poi alla parete, può non essere stata necessaria, per assicurarne la chiusura, una constrizione molto valida.
9.ª	Intestino tenue di un cane di media grossezza	Id.	Un'ora	2 giorni	Solite apparenze. L'avvallamento della parete interna è molto notevole.	A prima vista si rileva la rottura completa della muccosa e della sottomuccosa; i margini sono estroflessi. La tunica muscolare è notevolmente assottigliata; sulla superficie esterna è aderente un essudato fibrinoso assai abbondante infiltrato da cellule bianche. Il tratto della parete che presenta queste alterazioni è profondamente anemico; vasi venosi anche grossi della sierosa appariscono vuoti ed acquattiti; nelle parti più periferiche del tratto leso si trovano altri vasi trombizzati e si nota qualche emorragia; una stasi assai notevole si trova in quelle prossime ad esso. La muscolare presenta alterazioni necrotiche assai gravi e tanto più, quanto più ci si avvicina alla porzione mediana del tratto che fu compresso, ove essa presentasi come un sottile ammasso granuloso giallastro infiltrato da cellule bianche.	Enterostasi perfetta.

10.ª	Intestino tenue di cane da caccia	Id.	Un'ora e mezzo	Id.	Si ha rottura completa della parete per un terzo della circonferenza; la rottura è ubicata dal lato opposto alla inserzione del mesenterio. Nel rimanente la parete è ridotta alla sierosa ricoperta da un essudato assai abbondante.	Esaminando a microscopio si vede che i margini della rottura intestinale sono estroflessi, orlati dalla muccosa, che sporge più delle altre tuniche; essi presentano gravi alterazioni necrotiche che vanno degradando via via che ci si allontana dal punto ove avvenne la rottura. Egualmente necrotiche si presentano la tunica media e la interna ove la rottura della parete ha interessato esse sole. La sierosa presenta pure gravi disturbi circolatori per un tratto non piccolo e lesioni nutritizie dei suoi elementi. Le porzioni residuali della parete, i margini della perdita di sostanza e più che altro l'essudato abbondante, che ricuopre la superficie esterna, sono infiltrati da cellule bianche.	Id.
11.ª	Intestino tenue di cane di media grossezza	Id.	Mezza ora	2 giorni e mezzo	Ad occhio nudo non si osservano lesioni molto significanti; sulla superficie esterna aderisce un essudato fibrinoso.	L'essudato fibrinoso e la sierosa sono infiltrati da numerose cellule bianche. In questa si osserva obliterazione trombotica di alcuni vasi sanguigni, e stasi nei tratti prossimi a quello che fu compresso. Analoghi disturbi di circolo si sono verificati nelle altre tuniche; notevole è la stasi nella sottomuccosa e nella muccosa; i vasi dei villi appariscono come iniettati. Nel tratto che fu compresso si osserva qualche piccola emorragia. La zona di fibre muscolari longitudinali non presenta alterazioni di una certa entità; essa apparisce soltanto un poco assottigliata, ed in qualche elemento isolato apprezzansi modificazioni istologiche di natura regressiva. Nella zona di fibre circolari invece riscontransi alterazioni necrotiche assai gravi più o meno estese. Ora osservasi una imperfetta e poco intensa colorazione dei nuclei, ora la colorazione manca affatto e la fibro-cellula assume un colorito omogeneo sbiadito, giallastro; ora l'elemento apparisce come un vacuolo brillante; in alcuni punti infine si ha un ammasso granuloso giallastro, nel quale si vedono perdite di sostanza riferibili a distacco di zolle di tessuto necrotico avvenuto durante le manipolazioni necessarie per la preparazione delle sezioni. — Nella muccosa si osservano le seguenti alterazioni. Alcuni villi appariscono troncati a diversa altezza; in quelli non troncati la porzione terminale è nella massima parte necrotica. Anche nei tratti più profondi gli epiteli di rivestimento e pur anco quelli glandulari si presentano in fasi più o meno avanzate di necrosi, fino ad apparire come vessicole rigonfie incolore, trasparenti, che ripetono grossolanamente la forma delle cellule epiteliali normali.	Id.
12.ª	Id.	Id.	Id.	Id.	Id.	Anche i fatti istologici non diversificano in questo caso da quelli descritti nel precedente reperto microscopico.	Id.

Numero d'ordine delle osservaz.	Porzione di intestino ove fu praticata l'enterostasi	Enterostato adoperato	Durata dell' applicaz.	Tempo decorso dall' applicaz.	Esame macroscopico	Esame microscopico	Osservazioni
13.ª	Intestino tenue di cane di media grossezza	Pinzetta a lunghe branche parallele rivestite di tubo di gomma elastica	Mezza ora	22 giorni	Alla necroscopia trovasi aderenze connettivali multiple dell'ansa, sulla quale fu eseguito lo esperimento, con anse intestinali vicine, colla vessica, coll'omento. Aperto lo intestino riconoscesi assai bene nella superficie interna una insolcatura circolare. La ferita intestinale suturata era saldata perfettamente.	Nel tratto ove fu eseguita la enterostasi ed in prossimità di esso la parete si presenta assai aumentata di spessore a causa degli essudati organizzatisi sulla sua superficie esterna. In corrispondenza della insolcatura la struttura normale dell'intestino si trova interrotta ed i suoi elementi sono sostituiti da un tessuto connettivo adulto ricco di vasi, il quale presenta una infiltrazione leucocitaria assai considerevole negli strati suoi più interni ove (ricoperto in parte da un essudato) costituisce il fondo della insolcatura notata anche coll'esame macroscopico. I margini di questa ed anche i primi tratti delle pareti laterali sono costituiti dalla muccosa estroflessa. Nel connettivo che costituisce il fondo ed in quello addossato alla muccosa estroflessa si trovano alcuni filoni e gruppetti di cellule epiteliali scavati o innicchiati nel connettivo stesso, o piccole cavità rivestite di epitelio e ripiene di muco e detriti; tanto gli uni che le altre, per le alterazioni che nella massima parte presentano le cellule mi sembrano riferibili ad avanzi della muccosa, rotta ed arrovesciata verso l'esterno, rimasti successivamente inclusi nel tessuto di neoformazione connettivale, che ha riparato il tratto leso della parete intestinale e colmato in parte la insolcatura che primitivamente doveva essere assai più profonda. Fatti simili ha notato anche il *Poggi* e gli ha in tal guisa interpretati. In prossimità della muccosa sana si osserva per un certo tratto una vera neoformazione dell'epitelio di rivestimento.	Enterostasi perfetta. Nel tratto compreso fra due enterostati fu praticata una incisione di 3 cent. e suturata alla *Lembert-Czerni*.
14.ª	Id.	Id.	Id.	Id.	La parete interna presenta un rilievo, sulla sommità del quale vedesi una piccola insolcatura.	Anche in questo caso la parete è ispessita nel tratto ove fu applicato l'enterostato ed in prossimità di esso. Ivi un abbondante tessuto connettivo sostituisce gli elementi normali della parete, i quali appariscono interrotti. Laddove la interruzione cessa, la tunica interna e media appariscono estroflesse. Tenuto conto del tratto costituito da connettivo è logico ammettere che queste due tuniche siansi rotte e che la insenatura formatasi per la loro retrazione ed estroflessione, oggi colmata da questo tessuto connettivale fosse assai notevole. La superficie interna di questa zona di connettivo, che sostituisce gli elementi propri della parete, è ineguale per rilievi e piccole insenature. Gli strati più interni presentano una infiltrazione parvicellulare assai notevole. Sulla superficie, esaminando ad ingrandimento sufficientemente forte, si osserva una stratificazione di elementi epiteliali cilindrici nei	Enterostasi perfetta. L'animale sul quale fu eseguito lo esperimento è lo stesso adoperato per quello precedente. Ambedue vennero praticati contemporaneamente e nelle identiche condizioni. In questa porzione di intestino il processo di riparazione apparisce più avanzato che in quello dello stesso animale al quale riferiscesi il reperto precedente. Trovandosi essa al di sopra

						tratti più periferici, e prossimi quindi alla muccosa sana, di forma cubica nel tratto intermedio. Queste ultime cellule hanno un protoplasma chiaro assai omogeneo, ed un nucleo grosso ovalare. Questo epitelio riveste la superficie dei rilievi e degli avvallamenti e dove questi sono più profondi (ciò che verificasi nelle porzioni più periferiche del tratto di parete sostituito da tessuto connettivo) le cellule epiteliali assumono forma e disposizione tale da fare apparire tali infossature come rudimentali cripte glandulari del *Galeati*.	del punto, nel quale fu praticata la sutura intestinale ed esistendo ivi, per lo sprone, un certo grado di ristringimento, è logico ritenere che i processi riparativi si siano svolti più lentamente per le condizioni poco favorevoli dipendenti da un certo grado di ristagno fecale.
15.ª	Intestino tenue di un grosso e giovane cane da caccia	Id.	Id.	28 giorni	Completamente negativo.	Negativo anche il reperto dell'esame microscopico.	La osservazione 15ª e la successiva si riferiscono allo stesso animale, nel quale sul tratto intestinale interposto ai punti stretti da due pinzette a branche parallele rivestite di tubo elastico, fu praticata una incisione trasversale interessante un terzo della circonferenza e suturata col processo *Lembert-Czerni*. Enterostasi perfetta.
16.ª	Id.	Id.	Id.	Id.	Dal lato della mucosa si osserva un leggiero avvallamento della parete.	Nella muccosa non si osserva se non una minore rilevatezza dei villi intestinali. La sottomuccosa apparisce un poco assottigliata; così pure lo strato circolare di fibre muscolari, che per un tratto assai limitato apparisce interrotto e sostituito da tessuto connettivo adulto. Lo strato longitudinale di fibre muscolari non è scontinuato per quanto apparisca esso pure assai assottigliato. Esaminando però i preparati a forte ingrandimento, pei caratteri morfologici delle fibrocellule in corrispondenza di tale assottigliamento, sarei indotto a pensare che questi elementi potessero essere di recente formazione, e che quindi potesse essere avvenuto un processo riparativo degli elementi di questo strato muscolare, pur esso leso. Sulla superficie esterna si ha in codesto punto del cilindro intestinale uno strato di connettivo neoformato, che va degradando, fino a scomparire, sui tratti vicini.	Enterostasi perfetta. (V. la nota relativa alla osservazione precedente). E da notare che il tratto d'intestino che ha servito per questa osservazione, trovavasi al di sopra della ferita trasversale suturata. Questo, forse, può spiegare la diversità di questo reperto da quello precedente.
17.ª	Intestino tenue di cane bastardo di media grossezza	Id.	Un'ora	Il tratto di intestino fu asportato dopo la applicazione	Esiste una insolcatura assai profonda nella superficie interna; la parete apparisce assottigliata notevolmente; si ha stato congestivo della sierosa in prossimità del punto stretto, questo apparisce più pallido del normale.	L'assottigliamento è molto considerevole; la parete è ridotta, nel punto ove esiste l'avvallamento, ad un quarto dello spessore dei tratti vicini. La muccosa è rotta ed i suoi margini sono estroflessi. Vuoti sono i vasi della sottomuccosa ed i nuclei dei suoi elementi connettivali non assumono o molto debolmente il colore. Iniettati e distesi da sangue appariscono in tutta la parete i vasi sanguigni dei tratti contigui a quello che venne compresso e ciò specialmente nella muccosa, nella sottomuccosa e nel connettivo della sierosa. La muscolare si presenta notevolmente ridotta di spessore. I nuclei delle fibrocellule assumono pur essi per la massima parte debolmente il colore.	Enterostasi perfetta.

Numero d'ordine delle osservaz.	Porzione di intestino ove fu praticata l'enterostasi	Enterostato adoperato	Durata dell' applicaz.	Tempo decorso dall' applicaz.	Esame macroscopico	Esame microscopico	Osservazioni
18.ª	Intestino tenue di cane bastardo di media grossezza.	Pinzetta a lunghe branche parallele rivestite di tubo di gomma elastica	Mezza ora	Il tratto di intestino fu asportato dopo la applicazione	La insolcatura in questo tratto è un poco meno profonda che in quello cui riferiscesi il precedente reperto. Simili le altre apparenze.	Il reperto attuale differisce dal precedente solo perchè nella muccosa si ha rottura di alcuni villi, ma non soluzione di continuo a tutta sostanza. Un certo numero di cellule epiteliali di rivestimento e di quelle glandulari prendono un colorito omogeneo col carminio senza che ne rimangono differenziate le particolarità di struttura. Alcune di esse, specialmente nei tubi glandulari, rimangono completamente decolorate ed appariscono chiare, trasparenti, senza perdere, per quanto un poco rigonfie, la forma che loro è normale.	Enterostasi perfetta.
19.ª	Id.	Id.	15 minuti	Id.	Fatti simili a quelli notati nel reperto precedente.	Fatti simili a quelli notati nel reperto precedente.	Id.
20.ª	Intestino tenue di un grosso cane setter	Id.	10 minuti	Id.	La insolcatura solita è in questo caso assai profonda.	Si nota un assottigliamento assai notevole, in rapporto al quale sta la maggiore profondità della insenatura. La muscolare nella zona di fibre longitudinali presenta una rottura. Per il rimanente i particolari istologici non differiscono da quelli notati nei tre reperti precedenti.	Le alterazioni un poco più gravi in questo caso, nel quale la durata della applicazione è stata minore, sono probabilmente dipese dal grado di constrizione adoperato (atteso il volume dell'intestino) per ottenere sicuramente l'enterostasi.
21.ª	Intestino tenue di un grosso cane a pelo nero	Pinzetta a branche flessibili di Collin rivestite di tubo elastico	Un' ora	30 giorni	Si apprezza sempre un certo grado di assottigliamento della parete.	Sulla sierosa è sovrapposto uno strato assai rilevato di connettivo adulto, che si continua con quello proprio di questa tunica. Un poco diminuito di spessore è lo strato di fibre muscolari longitudinali, il quale presenta anche un andamento leggermente sinuoso. Assottigliato di circa la metà del normale spessore presentasi lo strato di fibre circolari. Di aspetto normale è la sottomuccosa; un poco assottigliata è la *muscularis mucosae*. Nella muccosa non si nota altro che una minore rilevatezza dei villi. A forte ingrandimento non si apprezzono negli elementi dei diversi strati alterazioni istologiche degne di nota.	Enterostasi perfetta.
22.ª	Id.	Id.	Id.	Id.	Non vi sono differenze notevoli dai fatti notati nella osservazione precedente.	Non vi sono differenze notevoli dai fatti notati nel reperto precedente.	Id.

23.ª	Intestino tenue di un cane di media grossezza	Id.	20 minuti	Il tratto di intestino fu asportato subito dopo la applicaz.	Si osservano fatti simili a quelli notati nelle osservazioni 18.ª e 19.ª	Anche coll'esame istologico si osservano fatti che non differiscono da quelli notati nel reperto delle osservazioni 18ª e 19.ª	Id.
24.ª	Id.	Id.	10 minuti	Id.	Id.	Id.	Id.
25.ª	Id.	Id.	Id.	Id.	Id.	Id.	Id.

Applicazione di enterostati a branche rigide con chiusura elastica

26.ª	Intestino tenue di cane da caccia.	Asticelle di legno strette alle due estremità con lacci elastici	30 minuti	22 giorni	Ove fu praticato l'esperimento l'intestino presenta una gomitatura ed i due tratti superiore ed inferiore ad esso, sono uniti da valide aderenze connettivali. Aperto l'intestino non apparisce traccia di insolcatura.	La aderenza fra le due porzioni dell'ansa intestinale è mantenuta da uno spesso strato di connettivo adulto. Il punto ove l'inginocchiamento dell'ansa è avvenuto corrisponde a quello nel quale fu applicato l'enterostato. Ivi, esaminando a microscopio, si osserva come esista una insolcatura a pareti molto ravvicinate, che appunto per la sua piccolezza potè sfuggire alla osservazione macroscopica anche perchè nascosta dalle pieghe della muccosa. Là dove esiste questa insolcatura la parete è costituita da un tessuto connettivo, più stipato e più ricco di vasi via via che avvicinasi alla superficie interna, più lasso invece nei suoi strati più esterni. Sopra la superficie interna si osserva uno strato di cellule epiteliali, (che rivestono anche le pareti della piccola insenatura) di aspetto cilindrico nei tratti più periferici, di forma cubica nel tratto intermedio. A livello della tunica muscolare si osservano in mezzo al connettivo dei fascetti di varia dimensione di fibre muscolari liscie, il cui nucleo tingesi assai vivacemente col colore adoperato per la colorazione delle sezioni. In questo caso si ebbe dunque una perdita di sostanza nella parete intestinale compensata assai prontamente, ed il processo di riparazione vera è in questo caso assai avanzato.	Enterostasi perfetta. Nell'animale adoperato per questo esperimento fu praticata una incisione della parete intestinale e successivamente la enterorrafia col processo *Lembert-Czerni*. Le asticelle di legno venivano bollile per un ora, prima della operazione, e mantenute successivamente immerse in una soluzione fenica al 3 per cento.

Numero d'ordine delle osservaz.	Porzione di intestino ove fu praticata l'enterostasi	Enterostato adoperato	Durata dell' applicaz.	Tempo decorso dall' applicaz.	Esame macroscopico	Esame microscopico	Osservazioni
27.ª	Intestino tenue di cane bastardo di media grossezza.	Asticelle di legno strette alle due estremità con lacci elastici	40 minuti	29 giorni	L' esame macroscopico non rileva altro che una stratificazione assai spessa di connettivo sulla superficie sierosa.	Sulla superficie sierosa si trova uno strato assai abbondante di connettivo adulto. Lo strato di fibre muscolari longitudinali è ridotto ad un terzo del suo spessore; però osservando a forte ingrandimento si trova che è in corso un processo di riparazione degli elementi muscolari; lo strato interno di fibre circolari, la sottomuccosa ed anche la *muscularis mucosae* non presentano modificazioni apprezzabili. La muccosa invece presenta alterazioni assai gravi. Nel tratto ove agì la compressione non si ha traccia di villi e di glandule del Galeati; la cellulare propria si trova quindi direttamente a contatto col contenuto intestinale; i suoi strati più interni hanno un aspetto granuloso grigio giallastro; i più esterni, nelle sezioni colorate col carminio, appariscono tinti in modo quasi omogeneo di un rosso sbiadito. Numerose cellule bianche infiltrano questa membrana connettivale.	Enterostasi perfetta. Nell' animale adoperato per questo esperimento fu praticata una resezione intestinale. Il punto ove fu applicato questo enterostato soprastava a quello ove fu eseguita la resezione intestinale e la successiva enterorrafia. Le gravi alterazioni necrotiche della mucosa, che discordano dalle condizioni assai buone nelle quali trovansi le altre tuniche intestinali, sono da riferirsi (a parer mio) alle difficoltà ed al disturbo che ai processi riparativi delle lesioni, che in essa sogliono determinarsi primitivamente in modo assai grave, deve avere portato il ristagno fecale, verificatosi certamente al disopra del ristringimento dal lume intestinale, formatosi ove fu praticata l'enterorrafia circolare.
28.ª	Intestino tenue di cane da caccia	Sottili cilindri di cristallo ricoperti da tubo di gomma e fissati da lacci elastici	45 minuti	25 giorni	Si osserva un certo grado di assottigliamento della parete intestinale, la quale è però rinforzata da uno strato, limitato per estensione ma assai spesso, di tessuto connettivo sovrapposto alla superficie esterna.	L'esame microscopico non rivela che una diminuzione di spessore della tunica muscolare di circa la metà. I villi intestinali appariscono un poco meno rilevati che nei tratti vicini. Sulla parete esterna è sovrapposto uno strato assai spesso di connettivo adulto. Anche a forte ingrandimento non si apprezzano alterazioni di una qualche importanza degli elementi delle singole tuniche.	Enterostasi perfetta.

29.ª	Intestino tenue di grosso cane da guardia	Asticelle di legno strette alle due estremità da lacci elastici	Un' ora	2 giorni e mezzo	Si trovano delle chiazze ecchimotiche sulla superficie della sierosa; la parete apparisce assottigliata e nella superficie interna si nota una insolcatura assai profonda.	Nel tratto compresso si trovano, specialmente nel connettivo della sierosa, nella sottomucosa e, anche nel corion muccoso alcuni vasi trombotici, ed alcune emorragie; specialmente nei tratti meno centrali della porzione compressa si ha stasi, e fortemente iniettati si presentano i vasi anche nei tratti prossimi della parete, in modo particolare nella muccosa e nel connettivo retrostante. Si trovano rotti, a varia altezza, un certo numero di villi della muccosa; la *muscularis mucosae* e la sottomuccosa sono diminuite un poco di spessore. Molto più sottile del normale apparisce la tunica media. Non si rinvengono, neppure coll'esame a forte ingrandimento, alterazioni necrotiche di una certa importanza degli elementi delle diverse tuniche, salvo che in alcune cellule dell' epitelio di rivestimento.	Id.
30.ª	Intestino tenue di un grosso cane bastardo	Asticelle di legno pianeggianti della larghezza di 12 m. m. strette con filo elastico	Id.	3 giorni	Trovasi perforazione della parete in corrispondenza del punto che fu compresso. La rottura interessa la parete per un terzo della circonferenza, nella parte opposta alla inserzione del mesenterio. Dove non è avvenuta la rottura si ha un assottigliamento molto notevole della parete intestinale, sulla superficie notansi ecchimosi per emorragie avvenute nella sierosa.	Esaminando sezioni della parete intestinale nei tratti ove non è avvenuta la rottura si osserva una vera ulcerazione che interessa muccosa, sottomucosa, e la muscolare per quasi tutto il suo spessore. Il fondo e le pareti dell'ulcera sono costituiti da tessuti necrotici, dai quali alcune zolle necrotiche sono più o meno distaccate. Numerose cellule bianche infiltrano queste masse necrotiche. In corrispondenza di questa ulcera, nel connettivo della sierosa ed anche nei tratti della parete più prossimi, si osserva che i vasi sono per la massima parte trombizzati; quà e là si trovano piccole emorragie, sulla sierosa aderisce un essudato fibrinoso con notevole infiltrazione parvicellulare.	Enterostasi perfetta. L' animale morì dopo 3 giorni.
31.ª	Intestino tenue di cane di media grossezza	Sottili cilindri di cristallo ricoperti da tubo di gomma fissati con lacci elastici	10 minuti	Il tratto di intestino fu asportato subito dopo l'applic.ᵉ	Osservansi fatti analoghi a quelli descritti nella osservazione 18.ª	Anche coll'esame microscopico si rilevano fatti simili a quelli descritti nel reperto della osservazione 18.ª	Enterostasi perfetta.

Numero d'ordine delle osservaz.	Porzione di intestino ove fu praticata l'enterostasi	Enterostato adoperato	Durata dell' applicaz.	Tempo decorso dall' applicaz.	Esame macroscopico	Esame microscopico	Osservazioni
32.ª	Intestino tenue di cane di media grossezza	Sottili cilindri di cristallo ricoperti da tubo di gomma fissati con lacci elastici	10 minuti	Il tratto di intestino fu asportato subito dopo l'applic.ᵉ	Osservansi fatti analoghi a quelli descritti nella osservaz. 18.ª	Anche coll' esame microscopico si rilevano fatti simili a quelli descritti nel reperto della osservazione 18.ª	Enterostasi perfetta.
Applicazione di enterostati costituiti da una lamina metallica sulla quale è teso un laccio elastico.							
33.ª	Intestino tenue di un piccolo cane	L' enterostato è costituito da una lamina metallica lunga 9 cm. larga mm., con due incissure alle estremità, nelle quali è fissato un tubo elastico teso	20 minuti	7 giorni	La parete intestinale apparisce un poco assottigliata.	Esaminando diverse sezioni si osserva come l'assottigliamento della parete non sia uniforme in tutta la circonferenza; esso è evidentemente maggiore in una delle due metà della parete stessa. Per questo, ed anche per la estensione diversa di tale assottigliamento di fronte a quello del lato opposto, è logico ritenere che esso corrisponda al lato che fu in rapporto colla lamina metallica dello istrumento. Ivi quasi esclusivamente si rinvengono dei vasi trombizzati, e lesioni necrotiche assai avanzate degli elementi della muscolare ed anche della muccosa. Nella muccosa le più gravi alterazioni necrotiche si osservano nei villi, diversi dei quali sono troncati; anche gli epiteli dei tratti più superficiali delle glandule del Galeati si presentano necrotici. Le membrane connettivali della parete, in special modo la membrana propria della muccosa, sui tratti a confine con quello ove si notano tali alterazioni, presentano una iniezione vasale molto accentuata ed una infiltrazione parvicellulare assai considerevole.	Enterostasi perfetta.
34.ª	Id.	Id.	45 minuti	3 giorni	Ad occhio nudo non si apprezza niente di speciale.	In questo tratto di intestino la muscolare apparisce un poco diminuita di spessore. Le lesioni necrotiche di esso non sono gravi e molto limitate per estensione. Nella muccosa non si nota che qualche villo troncato. Anche in questo caso le lesioni notate corrispondono a metà della circonferenza dello intestino, dall'altro lato non si riconoscono alterazioni meritevoli di nota.	Enterostasi perfetta. Fu suturata col processo *Lembert-Czerni* una ferita praticata in senso longitudinale a breve distanza dal punto compresso.

35.ª	Id.	Id.	Id.	Id.	Id.	In questo tratto si osservano alterazioni necrotiche della muccosa simili a quelle notate nell'esame microscopico della osservazione 33.ª Le alterazioni necrotiche della muscolare sono anche più gravi, poichè in alcuni punti si è verificato il distacco di zolle di questo tessuto, colpito da necrosi.	Credo di potere interpetrare la diversità dei fatti osservati in questi due tratti di intestino (Oss. 34.ª 35.ª) appartenenti allo stesso animale e sottoposti alla compressione per un tempo eguale e con identico istrumento, col ritrovarsi quello cui riferiscesi il presente reperto, al di sopra del punto ove per la sutura avevasi un certo grado di rimpiccolimento del lume intestinale. Se dovesse ammettersi che l'un tratto fu più stretto dell'altro, bisognerebbe proprio ritenere che è difficile il regolare la compressione con una certa approssimazione. Anche in questo caso le lesioni corrispondono circa alla metà della circonferenza intestinale.
36.ª	Id.	Id.	30 minuti	Id.	Meglio che esaminando l'intestino aperto longitudinalmente, guardandone ad occhio nudo le sezioni, si rileva da un lato una piccola insenatura, dall'altro lato un assottigliamento uniforme della parete esteso per mezzo centimetro.	Dal lato ove trovasi la piccola insenatura, e che è logico che corrisponda alla parte che fu in rapporto col laccio elastico, si nota una diminuzione di spessore della parete a carico della muscolare e del connettivo sottomuccoso, un certo grado di stasi e rottura di qualche villo. Dall'altro lato la muscolare, per un estensione assai grande, è ridotta di volume, e presenta delle screpolature; esaminata a forte ingrandimento essa ha un aspetto, giallastro quasi uniforme, senza che siano riconoscibili i particolari di struttura dei suoi elementi. Più estesa e più grave da questo lato è la lesione dei villi della muccosa.	Enterostasi perfetta.
37.ª	Id.	Id.	20 minuti	Id.	Id.	Si osservano a microscopio fatti presso a poco identici a quelli notati nel reperto precedente.	Id.

Numero d'ordine delle osservaz.	Porzione di intestino ove fu praticata l'enterostasi	Enterostato adoperato	Durata dell' applicaz.	Tempo decorso dall' applicaz.	Esame macroscopico	Esame microscopico	Osservazioni
				Enterostasi praticata a mezzo di legature			
38.ª	Intestino tenue di cane grosso bastardo	Legatura con catgut	30 minuti	11 giorni	Niente di speciale si osserva ad occhio nudo.	Lieve rimpiccolimento della parete per riduzione di spessore della muscolare. Sulla superficie esterna trovasi uno strato limitato e non molto spesso di giovane connettivo. La muscolare longitudinale si presenta interrotta per due terzi circa del suo spessore; tale interruzione è colmata da connettivo che ha le apparenze di quello che trovasi sulla superficie esterna. Nel rimanente della muscolare non si avvertono alterazioni importanti degli elementi, nè nella sottomuccosa, nè nella *muscularis mucosae*. Per un tratto di circa 2 mm. trovansi troncati i villi per la massima parte alla base, in minore numero a breve distanza da essa.	Enterostasi perfetta.
39.ª	Id.	Legatura con seta	Id.	Id.	Id.	Fatti simili a quelli notati nel reperto precedente.	Id.
40.ª	Intestino tenue di cane piccolo	Legatura con seta	30 minuti	Il tratto di intestino fu asportato subito dopo l'applicazione	Sciolto il laccio la parete rimane avvallata; a poco per volta però si ridistende ed in luogo dell'avvallamento si ha un rilievo circolare. Aperto l'intestino si trova che nella superficie interna esiste un avvallamento ineguale nei diversi tratti della circonferenza. In alcuni punti la muccosa sembra rotta. Esaminando ad occhio nudo le sezioni longitudinali di questo tratto di	Anche coll'esame microscopico si avverte una depressione della parete nella superficie interna, più marcata verso il punto diametralmente opposto alla inserzione del mesenterio. Laddove l'avvallamento è maggiore, è molto maggiore l'assottigliamento della parete a carico in special modo della tunica muscolare, che presentasi anche in qualche punto più o meno profondamente lacerata. Una lacerazione ad andamento irregolare si osserva nello strato di fibre longitudinali. La mucosa pure presenta in alcuni punti delle soluzioni di continuo, che interessano lo strato glandulare; alcuni villi si presentano troncati. I vasi di quel tratto di parete che fu sottoposto alla compressione sono distesi da sangue. Esaminando a forte ingrandimento si osserva che un numero assai considerevole di fibre muscolari liscie, pur conservando la	Enterostasi perfetta. Il filo fu annodato in corrispondenza del punto opposto alla inserzione del mesenterio. Corrispondendo le lesioni più gravi col punto ove fu fermata la legatura mediante il nodo, non è illogico lo ammettere ch'esse possano essere in rapporto colla pressione maggiore ed ineguale da questo prodotta.

					intestino apparisce evidente l'avvallamento della parete verso l'esterno e l'assottigliamento di essa; avvallamento ed assottigliamento che sono maggiori verso il tratto opposto alla inserzione del mesenterio, che corrisponde al punto nel quale fu annodato il laccio di seta che servì per la legatura.	loro forma normale si presenta uniformemente colorata in giallastro senza chè il nucleo abbia preso il colore adoperato per la tinzione delle sezioni.	
41.ª	Id.	Id.	20 minuti	Id.	Fatti simili a quelli descritti nel precedente reperto macroscopico.	Fatti simili a quelli descritti nel precedente reperto miscroscopico.	Id.
42.ª	Intestino tenue di cane piccolo	Legatura con catgut	30 minuti	Id.	Id.	Id.	Id.
43.ª	Id.	Id.	20 minuti	Id.	Id.	Id.	Id.
44.ª	Intestino tenue di grosso cane bastardo	Laccio elastico (sottile tubo a drenaggio N.º 2)	Un' ora	30 giorni	Non si osserva che una stratificazione connettivale sulla sierosa.	L'esame microscopico non rileva che una leggiera diminuzione di spessore della muscolare.	Enterostasi perfetta. Il laccio fu fissato mediante una legatura con seta.
45.ª	Id.	Id.	Id.	Id.	Id.	Id.	Enterostasi perfetta. Il laccio fu fissato mediante una pinzetta del *Kocher*.

Numero d'ordine delle osservaz.	Porzione di intestino ove fu praticata l'enterostasi	Enterostato adoperato	Durata dell' applicaz.	Tempo decorso dall' applicaz.	Esame macroscopico	Esame microscopico	Osservazioni
46.ª	Intestino tenue di un cane setter	Laccio elastico (sottile tubo a drenaggio N. 2)	50 minuti	29 giorni	Non si osserva che una stratificazione connettivale sulla sierosa.	A microscopio si rileva che la parete, nel punto che fu stretta, presenta un leggiero assottigliamento, che è un poco più marcato dal lato opposto alla inserzione del mesenterio, dipendente in special modo da diminuzione dello spessore dello strato di fibre circolari della tunica muscolare. I villi della muccosa appariscono più radi e meno rilevati che nei tratti vicini della muccosa; più rade e meno profonde anche sono le glandule del Galeati, e con un andamento un poco irregolare, di modo che non presentansi a ranghi perfettamente paralleli. Sulla superficie esterna dell' intestino è aderente uno strato assai spesso di connettivo adulto. Esaminando a più forte ingrandimento si osserva che il connettivo interstiziale della tunica muscolare è aumentato di volume, inoltre da connettivo sono sostituiti alcuni tratti di essa, il quale sta certamente a rappresentare la riparazione avvenuta di perdite di sostanza della tunica media, dipendenti molto probabilmente da necrosi verificatasi in seguito alla compressione. Vasi di discreto calibro penetrano attraverso la *muscularis mucosae* nella muccosa; la tunica cellulare propria di questa presenta una infiltrazione parvicellulare.	Enterostasi perfetta. Fu eseguita una resezione intestinale. Il laccio fu fissato annodandolo sull'intestino dal lato opposto alla inserzione del mesenterio.
47.ª	Intestino tenue di cane di media gross.	Id.	45 minuti	25 giorni	Id.	Non si rileva che un insignificante assottigliamento della parete per leggiera riduzione di spessore della tunica muscolare. Nessun' altro particolare degno di nota si osserva anche esaminando a forte ingrandimento.	Enterostasi perfetta. Il laccio fu fissato con legatura con seta.
48.ª	Id.	Id.	35 minuti	7 giorni	Se si presta attenzione, allorchè togliesi il laccio, si vede che la parete intestinale rimane pallida e come avvallata; a poco per volta torna su se stessa e prende un colorito rosso assai intenso	Nella superficie interna per tutta la circonferenza si notano due insolcature che decorrono parallele alla distanza di 3-4 millimetri, che è logico ritenere che corrispondano ai punti nei quali agirono i tratti periferici del tubo elastico. Ad esse è interposta una porzione di parete più rilevata per quanto lo spessore sia sempre un poco minore del normale. Da questo fatto sembrerebbe che potesse arguirsi che la compressione esercitata dal tubo elastico teso e schiacciato sulla parete intestinale si fa risentire maggior-	Enterostasi perfetta. Fu praticata una ferita intestinale e fu suturata col processo *Lembert-Czerni*. Il laccio fu fissato annodandolo sull'intestino dal lato opposto alla inserzione del mesenterio

					che si diffonde anche sui tratti vicini. Alla necroscopia trovai sulla superficie esterna aderente un essudato in via di organizzazione. La apertura praticata nel mesenterio per il passaggio del laccio era tuttora pervia.	mente ove agiscono i tratti periferici di esso, forse perchè ivi la resistenza e la rigidità del tubo è maggiore. Questa duplice insolcatura cessa infatti per farsi unica, nel tratto opposto a quello ove è inserito il mesenterio ed ove agì il nodo col quale fu fermato il tubo elastico. In codesto punto le alterazioni che osservansi nella parete appariscono evidentemente più gravi. Un numero assai considerevole di villi intestinali sono rotti, alcuni veramente distaccati nel loro punto d'impianto; la sottomuccosa apparisce distaccata per un certo tratto dalla faccia profonda della muscolare, che è ridotta di spessore; in essa si vedono come delle screpolature, specialmente nei punti ove la insenatura comincia. Gli elementi muscolari presentano fatti di necrosi, però non molto grave nè molto estesa. Assai meno gravi sono le lesioni della muscolare, della sottomuccosa e della muccosa negli altri tratti. I vasi della parete intestinale sono distesi da sangue.	
49.ª	Intestino tenue di cane di media grossezza	Id.	30 minuti	2 giorni	Sulla sierosa aderisce un essudato fibrinoso; traspare qua e là qualche piccola ecchimosi. Non è apprezzabile ad occhio nudo alcuno assottigliamento della parete.	Aderisce alla superficie della sierosa un essudato fibrinoso che racchiude nelle sue maglie qualche globulo rosso più o meno alterato ed un certo numero di cellule bianche. Nel connettivo della sierosa ed anche nel rimanente della parete vi è un certo grado di stasi e si trova qualche piccola emorragia. La muscolare ha il suo spessore normale. Osservando a forte ingrandimento si vede qualche fibrocellula muscolare necrotica, specialmente nella porzione più esterna dello strato circolare. La muccosa non presenta che qualche villo troncato; nessun'altra lesione di maggiore importanza.	Enterostasi perfetta. Fu eseguita la enterorrafia col processo *Lembert-Czerni* di una ferita longitudinale, praticata a breve distanza dal punto compresso. Il laccio elastico fu fissato legandolo con un filo di seta.
50.ª	Intestino tenue di grosso cane da guardia	Id.	Un' ora	2 $^1/_2$ giorni	Si osservano i fatti notati nel precedente reperto, più un certo avvallamento della parete verso l'esterno.	Di diverso dai fatti notati nel precedente reperto non si trova che una stasi più intensa, specialmente nella muccosa e nel connettivo sottomuccoso, ed un certo assottigliamento di questo strato e della tunica muscolare, che spiega la depressione notata nella parete anche colla osservazione macroscopica.	Enterostasi perfetta. Il laccio elastico fu fissato legandolo con un filo di seta.
51.ª	Intestino tenue di cane di media grossezza	Id.	30 minuti	2 giorni	Id.	In questo tratto di intestino si riscontrano oltre i fatti notati nel precedente reperto, due insolcature parallele della superficie interna, simili a quelle descritte nel reperto della osservazione 48.ª distanti 3 o 4 mm., dipendenti da una maggiore riduzione di spessore delle tuniche interna e media. Anche in questo caso si osserva qualche emorragia; una se ne trova in una placca del Peyer compresa nel tratto che fu stretto dal tubo elastico.	Id. È lo stesso animale adoperato per l'esperimento 49°.

Numero d'ordine delle osservaz.	Porzione di intestino ove fu praticata l'enterostasi	Enterostato adoperato	Durata dell' applicaz.	Tempo decorso dall' applicaz.	Esame macroscopico	Esame microscopico	Osservazioni
52.ª	Intestino tenue di cane di media grossezza	Laccio elastico (sottile tubo a drenaggio N. 2)	30 minuti	Il tratto di intestino fu asportato subito dopo la compress. e posto nel liquido fissatore	Il tratto di intestino presenta una strozzatura nel punto ove era stato applicato il laccio elastico.	La parete apparisce avvallata verso l'interno, e lo spessore suo diminuito un poco, a carico, in special modo, della muscolare e della sottomuccosa; inoltre essa presentasi notevolmente anemica.	Enterostasi perfetta. Il laccio fu fissato mediante legatura con seta.
53.ª	Intestino tenue di cane da caccia	Id.	20 minuti	Il tratto di intestino fu asportato appena scomparsa la strozzatura rimasta nel punto compresso.	Id.	Esaminando le sezioni di questo tratto d'intestino, colpisce subito il fatto della differenza delle alterazioni che riscontransi verso la inserzione del mesenterio e dalla parte opposta; mentre da quel lato non si osserva che un leggero grado di stasi, specialmente nelle parti più periferiche del tratto compresso, e la parete non è quasi affatto assottigliata, dal lato opposto si ha un assottigliamento assai forte, a spese specialmente della muscolare e della sottomuccosa; si ha stasi notevole nei tratti prossimi della parete; la muscolare presenta come delle screpolature che seguono la direzione dei maggiori setti connettivali, e la muccosa ha numerosi villi rotti a varia altezza ed alcuni veramente distaccati. Esaminando a più forte ingrandimento si vede da questo lato un numero discreto di fibre muscolari più refrangenti, meno colorate, e in una certa quantità con nucleo perfettamente incoloro. Questa diversità di lesioni, come ho anche più sopra accennato, credo riferibili alla compressione, che in quel tratto deve avere esercitato il nodo col quale venne fissato il tubo elastico.	Enterostasi perfetta. Il laccio elastico fu annodato dal lato opposto alla inserzione del mesenterio.

* * *

Basandomi sulla osservazione anatomo-patologica e sui resultati di un numero così considerevole di ricerche sperimentali, molto significativi per la costanza colla quale i fatti principali si sono in essi ripetuti, mi sembra di essere autorizzato a confermare pienamente la conclusione da me altra volta enunciata dopo i primi esperimenti, che, cioè, tutti i sistemi di enterostasi strumentale fino ad ora messi in pratica espongono più o meno l'intestino a lesioni primitive assai gravi ed a consecutivi disturbi di nutrizione della sua parete. Ne può susseguire una perforazione intestinale ed una peritonite da perforazione, oppure anche un processo peritonitico pure quando la perforazione non siasi verificata. La possibilità di una gomitatura mantenuta da solide aderenze, come si è verificata nell'intestino che ha formato soggetto della osservazione 26.ª, ha pure la sua importanza e può non essere scevra di serie conseguenze.

Lesioni molto gravi sono determinate dagli enterostati a branche metalliche parallele munite di un sistema rigido di chiusura. A produrne delle gravissime, specialmente nel tratto di intestino più prossimo alla articolazione dello strumento, si espongono indubbiamente coloro i quali adoperano semplici pinzette a lunghe branche non parallele. Non garantiscono affatto da questi inconvenienti le, così dette, pinzette a branche sottili flessibili fabbricate dal Collin, nè si evitano interponendo una parete elastica fra la branca del compressore e la parete intestinale. Più volte, osservando subito dopo la applicazione di queste pinzette la parete intestinale, vi ho trovato scolpita la sagrinatura della superficie interna delle branche, per quanto le avessi precedentemente rivestite con un tubo di gomma elastica.

Anche la compressione esercitata con strumenti a branche rigide, rivestite da una parete di gomma elastica e strette con lacci pur'essi elastici, espone a lesioni assai gravi, poichè la resistenza della parete dello intestino non è tale da permettere di trarre gran vantaggio dalla elasticità del mezzo di chiusura, ed anche perchè non può, che assai imperfettamente, valutarsi il grado di costrizione assicurato mediante l'elastico.

E tanto più gravi sono le alterazioni quanto più le branche hanno una

superficie larga. Ciò stà in opposizione con quello che in proposito aveva scritto il *Rydygier* (1) nel 1881, che, cioè, i suoi compressori piatti avevano il vantaggio di esercitare una compressione uniforme e repartita sopra una superficie assai vasta. Con simili compressori (v. Oss. 30.ª) ebbi come conseguenza una perforazione intestinale. Questo fatto a me sembra logico, poichè se si tiene conto delle alterazioni che si producono nell'intestino in seguito alla applicazione di questi e di altri compressori, si comprende che quanto più sono estese tanto meno efficaci e meno pronti sono i compensi che rimediano il più delle volte ai guasti verificatisi, e quindi più facili i pericoli ai quali simili guasti espongono.

Merita fermare brevemente l'attenzione sui resultati ottenuti sperimentando con compressori costituiti da un'asta rigida sulla quale viene teso un tubo elastico.

Ho osservato in modo costante che lievi e transitori sono i disturbi consecutivi nel tratto della parete che fu in rapporto col tubo elastico, assai più gravi (per quanto sempre minori di quelli provocati dai mezzi enterostatici precedentemente sperimentati) sono le lesioni che si trovano dal lato che fu a contatto colla lamina metallica. Quivi, per quanto meno gravi, esse sono della stessa natura di quelle osservate nelle due serie precedenti. Questa osservazione richiama la mente a pensare se non sia conveniente tentare una enterostasi puramente elastica.

Le legature con fili di seta e di catgut possono servire discretamente come mezzo di chiusura temporanea dell'intestino. Anch'esse però determinano talora rottura della mucosa e lesioni anche della muscolare forse perchè non è facile regolare la costrizione, che deve in questi casi essere assai forte per riuscire efficace, atteso il modo nel quale la parete intestinale si dispone sotto la legatura. Le lesioni sono più gravi ove il filo è annodato ciò che dimostra come differenze anco piccole nella modalità della compressione possono esercitare una influenza anco considerevole sul determinarsi di alterazioni della parete intestinale. Del resto codesti inconvenienti delle legature appariscono anche dal fatto che chirurghi valenti, che ad esse

(1) Rydygier. *Ueber circuläre Darmresection mit nachfolgender Darmnaht.* — Berl. klin. Woch., ottobre 1891.

avevano ricorso in passato (come ad esempio il *Novaro* [1]) le abbiano abbandonate per ricorrere a mezzi diversi e nel caso speciale alla enterostasi manuale.

Abbastanza bene serve come mezzo di enterostasi la legatura dell'intestino con un sottile tubo elastico. Infatti le lesioni osservate sia esaminando l'intestino subito dopo cessata la costrizione, sia dopo un tempo più o meno lungo sono state costantemente assai meno gravi di quelle verificatesi in seguito alla applicazione degli altri enterostati, ed in alcuni casi veramente insignificanti. Anche da queste osservazioni rimane dunque dimostrata la importanza che ha la elasticità del mezzo comprimente, e comprovata dal fatto che quando il tubo elastico era stato fissato per mezzo di un nodo si erano verificate alterazioni più gravi nella porzione di intestino col nodo direttamente in rapporto e quindi ove la compressione era stata meno elastica.

La durata della applicazione di un enterostato ha certamente influenza sulle alterazioni che si determinano, ma non stanno con essa in esatta proporzione. Anche dopo breve tempo si trovano in molti casi gravi lesioni quali si osservano dopo un tempo assai più lungo. Quindi più che la durata ha importanza la rigidità, la larghezza della superficie comprimente, ed il grado di costrizione adoperato. Negli strumenti a chiusura rigida la compressione, sia pure per breve istante, è inevitabilmente eccessiva, perchè, per fissare lo strumento al punto voluto, occorre stringere tanto da oltrepassare il dente dell'ingranaggio al quale si intende di fermarlo.

Credo opportuno ricordare brevemente le alterazioni che si sono verificate nell'intestino in seguito alla compressione esercitata dai diversi mezzi enterostatici da me sperimentati.

Di solito la parete intestinale, appena cessata la compressione, presenta uno strozzamento più o meno profondo, che ripete le dimensioni dello strumento compressore, ed apparisce fortemente anemica. Dopo un tempo assai breve si colorisce in rosso assai intenso, torna su se stessa, scomparendo la insolcatura, ed anzi ivi formasi frequentemente un rilievo circolare.

---

(1) Novaro e Concato. *Caso di resezione circolare dell'intestino tenue per stenosi cicatriziale — enterorrafia — guarigione.* — Giornale dell'Accad. di medicina di Torino, 1881, n. 12.

Novaro. *Resezione circolare dell'intestino tenue per ano preternaturale — enterorrafia — morte.* — Giornale dell'Accad. di medicina di Torino, 1881, n. 12.

Aprendo l'intestino si osserva che a questo rilievo della esterna corrisponde un avvallamento della interna superficie, ed ivi la parete apparisce ora più ora meno assottigliata. L'assottigliamento maggiore o minore può dirsi costante ed è in rapporto con una diminuzione di spessore, che verificasi specialmente nella tunica muscolare ed anche nella sottomucosa. La mucosa talora è rotta ed allora l'avvallamento è più profondo e più marcato il rilievo della superficie esterna, poichè i margini della tunica interna mirano ad estroflettersi e perchè quel tratto di parete avendo tanto minorato la sua resistenza cede alla pressione intraviscerale. Questi fatti percettibili esaminando ad occhio nudo il tratto di intestino appariscono con maggiore evidenza esaminandone (pure ad occhio nudo) le sezioni e meglio se col sussidio del microscopio ad un piccolo ingrandimento. L'esame microscopico rivela poi, come si vede dai singoli reperti, le alterazioni che si sono verificate nelle tuniche e nei loro elementi. Le tuniche maggiormente colpite sono la muccosa e la muscolare. Oltre all'assottigliamento di questa ultima, come effetto della compressione, si sono osservate in essa delle screpolature che seguono di solito la direzione dei setti fibrosi, che limitano i singoli fasci muscolari, e talora, per quanto raramente, lesioni di continuo più gravi.

La muccosa presenta quasi costantemente lesioni di continuo di maggiore o minore importanza. Un fatto quasi costante è la rottura di alcuni villi; si arriva talvolta fino alla rottura completa della tunica interna.

Nella parete intestinale compressa verificasi sempre un disturbo di circolo. Esso è più o meno grave a seconda dei casi e la gravità sua concorda colla maggiore entità delle altre lesioni. In primo tempo, passato, per così dire, il periodo anemico, si osserva una stasi assai notevole; verificansi allora alcune emorragie specialmente nei villi della muccosa ed alla base di essi ove si trovano i vasi più sottili e quindi anche più fragili, e la sierosa ove i vasi hanno più direttamente risentito l'azione dell'agente compressore. Ad un periodo più inoltrato si trovano pure emorragie di data recente, riferibili con molta probabilità a rottura di vasi verificatasi in seguito a necrosi degli elementi dalle pareti vasali, che hanno risentito detrimento nella nutrizione loro a causa della compressione subìta. Stanno in appoggio di questo mio modo di vedere le osservazioni del *D'Anna* (1) sulla

(1) D'Anna. *Sulla contusione dei vasi sanguigni.* — Il Policlinico, 1° febbraio 1897.

contusione dei vasi sanguigni. Mentre i vasi dei tratti periferici della parte lesa e di quelli più prossimi ad essa, per estensione assai breve, (ciò che si spiega tenendo conto del modo come avviene la circolazione sanguigna dell'intestino [*Heller* (1)]) si mantengono dilatati perchè distesi da sangue, nella porzione più centrale del tratto leso se ne rinvengono alcuni vuoti ed acquattiti ed i più trombotici, col trombo in fase diversa a seconda del tempo trascorso e delle condizioni di nutrizione del tessuto nel quale si trovano.

Non ho mai osservato nei miei animali emorragie secondarie, secondo la possibilità ammessa da *Hahn* (2).

In rapporto a questi disturbi di circolo ed in rapporto diretto anche colla violenza traumatica subìta, gli elementi della parete intestinale presentano alterazioni necrotiche delle quali la maggiore o minore gravezza è di solito in rapporto con quella delle lesioni primitivamente verificatesi. È noto come una forte e durevole compressione dei tessuti possa portare la necrosi, oltre che per il tramite di gravi alterazioni circolatorie, anche direttamente.

Gli strati superficiali della sierosa rimangono nascosti da un essudato fibrinoso che prontamente aderisce alla sua superficie esterna ed assai rapidamente organizzasi in un tessuto connettivo più o meno abbondante che circonda a guisa di manicotto il tratto compresso dello intestino e che talora prende aderenze con parti vicine, specialmente con altre anse intestinali, coll'omento, col peritoneo parietale. Gli strati connettivali della sierosa, la sottomuccosa e la tunica propria della muccosa (queste due ultime in special modo) presentano un certo numero di elementi cellulari colpiti da necrosi ialina e le fibre appariscono rigonfie, assumono un colore smorto uniforme trattate colle comuni sostanze coloranti, e si dispongono in guisa da prendere quasi un aspetto lacunare. Negli spazj si trova spesso un essudato fibrinoso.

Le alterazioni necrotiche più gravi colpiscono gli elementi epiteliali della muccosa e quelli delle tuniche muscolari. La necrosi degli epiteli, sia di ri-

(1) Heller. *Ueber die Blutgefässe des Dunndarmes.* — Arbeiten aus den phys. Anstalt zu Leipzig, 1873.

(2) Hahn. l. c.

vestimento che glandulari, è grandemente in rapporto colla gravezza delle lesioni verificatesi primitivamente nella muccosa; non sono quindi costanti, mentre può dirsi che lo siano quelle degli elementi muscolari. Nello esporre i singoli reperti microscopici ho già accennato alla morfologia di queste alterazioni patologiche degli epiteli, ritengo quindi inutile di fermarmici ancora una volta.

Un fatto da me notato quasi costantemente si è, che le lesioni maggiori si trovano nella parte della circonferenza intestinale più lontana dalla inserzione del mesenterio. Concorda ciò con quello che è stato osservato per le lesioni di nutrizione, che si verificano nell'intestino in seguito a strangolamento erniario, e trova la sua spiegazione nelle condizioni del circolo sanguigno.

Colpisce il fatto della prontezza colla quale si verificano le alterazioni necrotiche nella muscolare. Anche in pezzi asportati subito dopo lo esperimento, o a brevissima distanza, e nei quali la compressione non ebbe una eccessiva durata, ho trovato le fibrocellule rigonfie con protoplasma splendente, tinto leggermente in giallognolo, cosparso talora di fini granulazioni, con evidenti alterazioni della struttura del nucleo, il quale d'ordinario si colora assai debolmente. Questi elementi formano assai presto come una massa omogenea priva di struttura nella quale trovasi qua e là un detrito giallastro finamente granuloso o raccolto anche in piccole zolle. Questi fatti necrotici debbono considerarsi (mi sembra) come alterazioni più che altro di ordine traumatico; corrispondono infatti pei caratteri loro a quelli che vengono descritti per la necrosi da compressione, e ne è una prova la prontezza colla quale avvengono. Il disturbo circolatorio ha poi indubbiamente una grande importanza nell'aggravare considerevolmente ed in breve tempo le lesioni necrotiche delle diverse tuniche e della muscolare in specie nella quale, anche per la maggiore gravità delle alterazioni, compiesi più tardi che nelle altre un vero processo riparativo.

La importanza delle lesioni vasali nella patogenesi dei processi degenerativi dell'intestino viene luminosamente dimostrata dai resultati degli studi sulla patologia dello strangolamento erniario e fra questi ricordo quello recente di *Bosc* e *Blanc* (1).

(1) Bosc et Blanc. *Des lesions de l'intestin dans les cas de hernie étranglée et d'engouement.* — Arch. d. med. experim. et d'anat. pathol., novembre 1896.

Ad aggravare i disturbi di nutrizione degli elementi delle tuniche intestinali ed in special modo della muccosa e della muscolare concorre indubbiamente e con influenza non piccola un altro fattore, la invasione della parete da parte dei batteri contenuti nello intestino. Lasciando da parte la possibile esistenza in esso di batteri patogeni accidentali, è noto come abitualmente vi se ne trovino alcuni (il *Bacterium coli*, ad esempio, e batteri colisimili) i quali, oltre ad essere suscettibili di determinare effetti settici gravi, sono dotati di una potenza eminentemente necrotizzante sugli elementi dei tessuti. *Bosc* e *Blanc* (1) danno grande importanza, nella patogenesi della necrosi dell'intestino nello strangolamento erniario, alla azione necrotizzante del *B. coli* e dei suoi prodotti.

Pei fatti patologici che si verificano in seguito alla applicazione dei mezzi di enterostasi da me presi in esame, due condizioni facilitano il passaggio dei batteri intestinali nella parete del viscere: 1° le lesioni di continuo della mucosa — 2° la necrosi di questa tunica sia pure limitata al solo epitelio di rivestimento.

È noto quanto sia stato discusso, dopo le prime osservazioni dovute al *Nepveu* (2), in casi di strangolamento erniario, e si discuta ancora oggi circa il passaggio dei batteri attraverso la parete intestinale e le condizioni nelle quali esso può verificarsi.

Per farsi un concetto discretamente esatto della questione, rimando il lettore ad una recente rivista sintetica del *Beco* (3). *Wurtz* (4), *Wurtz* e *Hudelo* (5), *Beco* (6) hanno dimostrato sperimentalmente che sotto certe influenze patologiche (nelle intossicazioni ad esempio) i batteri intestinali guadagnano la parete; *Possner* e *Lewin* (7) hanno osservato che il passaggio

(1) Bosc et Blanc. l. c.

(2) Nepveu. *Présence de bacteriens dans la sérosité péritonéale des hernies étranglées.* — Comptes rendus de la Soc. de Biologie, t. XXVII-XXXV.

(3) Beco. *La perméabilité de la paroi intestinale.* — Arch. d. med. exper. et d'Anat. path., gennaio 1897.

(4) Wurtz. Comptes rendus de la Soc. di Biologie, 1892, n. 39-40.

(5) Wurtz et Hudelo. Comptes rendus de la Soc. de Biologie, 1895.

(6) Beco. *Étude sur la pénétration des microbes intestinaux dans la circulation générale pendant la vie.* — Annales de l'Institut Pasteur, 1894.

(7) Possner e Lewin. *Ueber Selbstinfection von Darm.* — Berl. klin. Woch., 1895.

avveniva chiudendo meccanicamente il retto. In ogni modo non è certamente discutibile tale passaggio quando un processo patologico ha modificato lo stato anatomico della muccosa intestinale e le sue proprietà biologiche. Recenti ricerche di *Klecki* (1), di *Bosc* e *Blanc* (2) hanno dimostrato che quando la necrosi della muccosa si è verificata, la parete intestinale rimane invasa dai batteri in esso contenuti, specialmente la muccosa e la sottomuccosa, e secondo questi due ultimi autori numerosi microrganismi si rinvengono anche nella muscolare. I fatti necrotici allora si aggravano, si estendono e per le alterazioni di nutrizione dei vasi si verificano quelle piccole emorragie secondarie, cui più sopra ho accennato.

Io ho voluto osservare se questo passaggio avveniva attraverso la parete intestinale alterata per la compressione enterostatica, ed ho esaminato nei varî casi sezioni di intestino colorate con liquido di *Loeffler*. Ho trovato che, laddove esistevano soluzioni di continuo della muccosa ed alterazioni necrotiche di questa tunica, trovavansi in essa e nel connettivo retrostante un certo numero di cocchi e di bacilli di varia grossezza; un buon numero di questi aveva caratteri morfologici simili a quelli bene noti del *B. coli*. Ne ho osservati anche quando il processo di riparazione delle lesioni della parete era avviato, allora però in minore numero, con forme involutive, e di essi diversi trovavansi incorporati da fagociti. Poche volte ne ho rinvenuti fino nella muscolare, ed in tal caso in piccolissimo numero.

Dai fatti patologici che ho notato negli intestini che servirono ai miei esperimenti si arguisce che due sono i pericoli ai quali espongono gli enterostati per essi adoperati: 1° Una peritonite da perforazione della parete intestinale consecutiva alla minorata resistenza sua in seguito alle lesioni di continuo primitivamente verificatesi e per i processi necrotici che successivamente avvengono — 2° Una peritonite, od anche primitivamente una setticoemia pel passaggio nel peritoneo oppure nel circolo, attraverso la parete dell'intestino, dei batteri in esso contenuti. Gli effetti in quest'ultimo caso possono essere anche più gravi per assorbimento di sostanze tossiche che in gran quantità si trovano nel contenuto intestinale.

---

(1) Klecki. Annales de l'Institut Pasteur, 1895, p. 734.

(2) Bosc et Blanc. *Du passage des microbes à travers les parois de l'intestin hernié.* — Arch de méd. exper. et d'anat. path., novembre 1896.

Potrebbe obiettarmisi che non si sono verificati, che troppo raramente, casi simili negli animali sui quali ho sperimentato, ma la rarità di un fatto non serve a distruggere la sua possibilità, ed inconvenienti di questo genere, per quanto rari bastano per controindicare una tecnica operatoria che ad essi esponga. Nel caso speciale deve anche tenersi conto della diversità di resistenza generale e locale, che sta in favore degli animali sui quali ho sperimentato in paragone di quella dell'uomo, e delle condizioni perfettamente normali dell'intestino a differenza di quelle nelle quali trovasi allorquando richiede una operazione grave, specialmente in prossimità della lesione, per la quale il chirurgo interviene.

È stato detto anche che il *B. coli*, il quale va certamente considerato come uno dei più pericolosi fra gli agenti infettivi che abitano l'intestino, non sia dotato di potere patogeno allorquando il viscere è normale; ma l'intestino che richiede una grave operazione non è certamente normale nè può considerarsi in condizioni fisiologiche dopo che questa fu eseguita anche con esito fortunato. Oltre a questo a ridestare l'attività patogena del *B. coli* concorrono, come da numerosi esperimenti miei chiaramente resulta (1), i cambiamenti nella attività funzionale dell'intestino inevitabili al seguito del trauma operatorio che esso ha subìto. Basta spesso una operazione intraaddominale, che non interessi l'intestino, perchè ne sussegua paresi e quindi venga ad essere difficoltato il circolo fecale. Ora quando tali fatti si verificano, ho osservato costantemente aumento numerico notevole del *B. coli*, e che esso acquista un potere patogeno assai considerevole. È logico ammettere che questi fatti si verifichino con tutte le loro conseguenze quando sull'intestino venga praticata una di quelle gravi operazioni per le quali è richiesta la enterostasi. Ricordandosi quanto più sopra ho accennato circa il potere necrotizzante dei prodotti del *B. coli*, queste considerazioni danno il modo di spiegare, come io abbia trovato quasi sempre alterazioni più gravi e più lentamente compensate dai processi riparativi nel tratto di intestino soprastante al punto ove erasi verificato un ristringimento in seguito alla sutura di una ferita intestinale, a differenza di ciò che avviene al disotto di esso.

(1) Burci e Daddi. *Ricerche sperimentali sopra le variazioni di numero e del potere patogeno del* B. coli *contenuto nell' intestino, riferibili a condizioni create dalle operazioni nell'addome.* — Boll. della Società medica Pisana, 1894. f. 1.°

* * *

Osservando le sezioni di intestino degli animali che servirono ai miei esperimenti, ho potuto sorprendere a vario periodo il processo riparativo delle lesioni verificatesi nella parete intestinale.

Si ha da principio, come di solito una migrazione di leucociti ed una proliferazione e migrazione di giovani elementi connettivali che provvedono da un lato alla eliminazione dei prodotti della lesione e delle successive alterazioni necrotiche, ed alla organizzazione di un tessuto cicatriziale. Rapidamente si forma un tessuto connettivo laddove si è depositato sulla esterna superficie un essudato fibrinoso e provvede a rinforzare la parete intestinale indebolita, talora così notevolmente da essere ridotta alla sola sierosa (v. fig. 1). La migrazione proviene dai tratti della parete sana prossimi al punto leso. Una zona di connettivo compensa completamente dopo un certo tempo la perdita di sostanza della parete verificatasi direttamente pel trauma o successivamente per un processo necrotico, ricolmando la insenatura formatasi su tutta la circonferenza di essa dal suo lato interno. Questo connettivo cicatriziale col tempo diminuisce di spessore, e nei suoi strati più interni si modifica prendendo parte attiva ad un processo di vera riparazione della mucosa.

Stando ai resultati delle osservazioni mie attuali e di altre delle quali resi conto in altro lavoro (1), questo processo di riparazione si svolgerebbe nella seguente maniera. Negli strati più interni il connettivo compensante si fa fibrillare e numerose cellule linfoidi si aggruppano nelle sue maglie. Sulla superficie dapprima incavata, poi pianeggiante, più tardi ondulata ed infine ineguale per rilievi sporgenti verso il lume intestinale compare un epitelio dalle parti periferiche nei tratti confinanti colla muccosa sana. Le cellule appariscono meno rilevate, slargate, a forma cubica, con protoplasma chiaro, con nucleo ovalare. Mentre in progresso di tempo in questi tratti l'epitelio assume nettamente la forma cilindrica, in quelli che nuovamente ne vengono rivestiti, gli elementi epiteliali presentano le apparenze mor-

(1) Burci. *Ricerche sperimentali sugli effetti delle legature permanenti sul tubo intestinale.* Atti della Società italiana di chirurgia, 1896.

fologiche ora descritte. Infine la superficie rimane completamente rivestita da epitelio cilindrico, che presenta sul limite interno il, così detto, orlo basale. Col formarsi di rilievi sporgenti verso il lume intestinale si ha il primo accenno alla formazione dei villi. Essi si fanno via via più prominenti e, per quanto sul primo irregolari per forma, per volume, per posizione reciproca, possono considerarsi senz'altro come villi neoformati, mentre i fondi ciechi rivestiti da epitelio che trovansi da essi limitati, possono considerarsi come il primo abbozzo delle glandule del *Galeati*. Questi fatti confermano, circa la neoformazione della muccosa intestinale, le vedute del *Poggi* (1) e di altri, pei quali i villi si formerebbero per il progressivo elevarsi del corion e le glandule del *Galeati* resulterebbero dagli infossamenti esistenti fra i singoli villi, invece che dall'affondamento dell' epitelio nei tessuti retrostanti. Anche il livello al quale si trovano questi affossamenti nei vari stadi depone, evidentemente per me, in favore di questa teoria, che è pure una di quelle avanzate per spiegare la istogenesi della muccosa intestinale.

Non ho potuto coi miei preparati vedere con precisione da quali elementi epiteliali trae origine l'epitelio di neoformazione, non ho quindi argomenti per ritenere che esso provenga dalle cellule epiteliali delle glandule, come ritengono *Bizzozero* (2), *Griffini* e *Vassale* (3) ed altri, o piuttosto da quelle di rivestimento dei villi, e se dalle cellule protoplasmatiche o dalle mucipare oppure da entrambe. Il non esservi primitivamente differenze fra gli elementi neoformati e che daranno indifferentemente origine allo strato epiteliale dei villi e delle glandule potrebbe deporre per la possibile origine dall'epitelio degli uni e delle altre.

Se i miei preparati non mi permettono di pronunziarmi in tale questione, mi porgono elementi sufficienti per dichiarare per lo meno azzar-

---

(1) Poggi. *La rigenerazione della muccosa intestinale nelle ferite del tenue — studio sperimentale* Atti della R. Accad. medica di Roma 1888-89.

(2) Bizzozero. *Ueber die Schlachförmigen Drüsen des Magendarmkanales und ihr Vorhältniss zum Oberfläckenepithel.* Arch. f. microscop. Anat., 1889-1892.

Bizzozero e Vassale. *Sulla produzione e sulla rigenerazione fisiologica degli elementi glandolari.* Arch. per le Scienze mediche, vol. XI.

(3) Griffini e Vassale. *Ueber die Reproduction des Magenschleimhaut.* Beiträge zur path. anat. vol. III, 1888.

data la opinione del *Rouville* (1), il quale basandosi sul concetto espresso da *Sabatier*, che il connettivo sia la matrice degli elementi degli altri tessuti, quasi un blastoderma postembrionario, farebbe provenire l' epitelio intestinale dagli elementi del connettivo sottostante. E dico ciò perchè le osservazioni sperimentali sulla rigenerazione della muccosa gastrica e intestinale del *Centanni* (2), del *Poggi* (3), di *Griffini* e *Vassale* (4) e mie, concordi contro codesta teoria, debbono avere non poca importanza anche per trarne criteri circa la interpetrazione da darsi alla istogenesi degli elementi epiteliali sia dello stomaco che dello intestino.

Anche nella muscolare ho trovato evidente accenno a riparazione delle fibrocellule; essa però si fa tardivamente tanto che può considerarsi come l'ultima fase del processo riparativo.

* * *

Nelle deduzioni pratiche dalle osservazioni ed esperimenti loro *Bosc* e *Blanc* (5) concludono: " le nostre ricerche dimostrano che in ogni operazione ed in ogni manovra sull'intestino bisogna evitare accuratamente " tutto ciò che può costituire un traumatismo e produrre in un tessuto così " friabile emorragie e necrosi ". Essi spiegano in questa guisa la comparsa di gravi fenomeni consecutivi ad un taxis brutale o troppo prolungato, come pure " *les accidents qui suivent le pincement trop énergique ou trop durable* " *d'un point de la paroi de l'intestin dans le cours d'une opération sur cet organe* ". Questo giudizio dei due autori francesi concorda perfettamente colla conclusione alla quale io debbo venire in seguito alle sopra esposte osservazioni.

Dopo avere veduto a quali guasti espongono l'intestino i mezzi di en-

---

(1) Rouville. *Sur la génèse de l'épithélium intestinal.* Compt. rend. de l' Ac. des Sciences, gennaio 1895.

(2) Centanni. Citato da Poggi.

(3) Poggi. l. c., e *La cicatrisation immédiate des blessures de l' estomac en rapport avec les divers modes de suture.* Beiträge zur path. Anat. vol. III, 1888.

(4) Griffini e Vassale. l. c.

(5) Bosc et Blanc. l. c.

terostasi da me sperimentati, si comprende come necessiti studiare il modo di praticarla in guisa che, pure essendo sufficiente ad impedire il passaggio del contenuto intestinale non determini alterazioni nella delicata parete del viscere, resa anche più suscettibile per il fatto che, appartenendo ad un tratto d'intestino prossimo a quello nel quale esiste la lesione per la quale è reclamato l'intervento chirurgico, frequentemente ha risentito gli effetti da questa indotti sulla funzione intestinale e sulla nutrizione degli elementi delle tuniche.

Dall'analisi dei fatti esposti nella prima parte di questo mio lavoro resulta, che i chirurghi hanno sempre riconosciuto la utilità di agire sull'intestino con superfici possibilmente elastiche. Lo dimostra il fatto che i più hanno cercato di interporre un tubo o la parete di un tubo elastico fra l'intestino e la branca del compressore, e lo dimostra anche lo avere altri ricorso alle legature con lacci e con tubi elastici. Dagli esperimenti miei è resultato che le alterazioni meno gravi si sono ottenute con questo ultimo metodo di enterostasi.

È di grande importanza uno dei fatti che dai medesimi è resultato, che, cioè, praticando la compressione fra un laccio elastico ed una lamina rigida, le lesioni di una certa importanza corrispondono dal lato ove questa era stata in contatto coll'intestino, ed erano minime ove aveva agito direttamente il tubo elastico (v.[1] Fig. 8). Da questo insieme di fatti ne scaturisce come logica conseguenza, che per ottenere una compressione sufficiente ed innocua sul tubo intestinale, occorre esercitarla con mezzi esclusivamente elastici. In mancanza di meglio potrà ricorrersi alla costrizione circolare con lacci o, meglio, con sottili tubi di gomma, evitando di fermare sì gli uni che gli altri per mezzo di un nodo; è però da preferirsi, essendo in tal caso sufficiente una compressione meno valida, di esercitarla non stringendo e strozzando il cilindro intestinale, ma agendo parallelamente sulle due metà, in modo da mantenerle esattamente a contatto.

Il *Quenu* aveva compreso questa necessità e ritenne rispondente ad essa il suo enterostato. Ho già preannunziato che dalle mie prime prove sperimentali tale istrumento mi si dimostrò inefficace, ed ho anche esposto per quali motivi. Ho voluto nonostante adoperarlo sperimentalmente altre volte in quelle identiche condizioni nelle quali aveva adoperato gli altri enterostati.

Nelle due note pubblicate per l'addietro ho già raccomandato l'uso di due enterostati fatti costruire su mio disegno, e che sembrami che rispondano abbastanza bene alle molte esigenze del caso. Esaminando le figure che li rappresentano si comprende a prima vista la struttura loro e come essi funzionino.

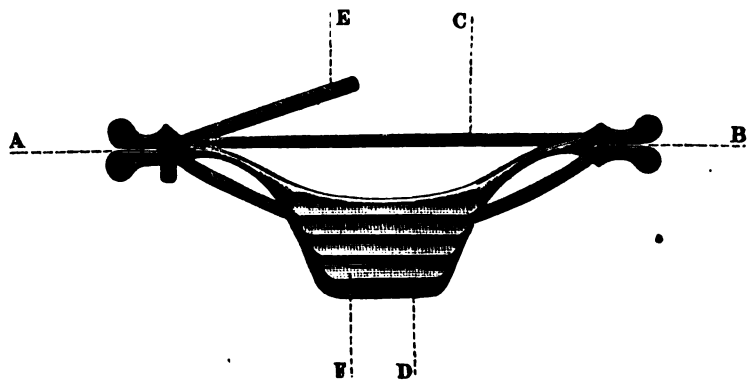

N.° 1.

Lo strumento N.° 1 consiste in una asta metallica curva e scanalata nella sua parte convessa, avente alle estremità due tratti rettilinei, muniti ognuno di una incisura. In corrispondenza della parte più saliente della convessità, da ambedue i margini della scanalatura partono due alette metalliche (D-F) a superficie scannellata destinate ad'agevolare la prensione ed il maneggio dello strumento. Un tubo elastico fissato ad una delle incisure (ad esempio in A) viene teso come corda sull'arco fino ad impegnarsi ed a fissarsi nella incisura B del lato opposto; lo si avvolge poi sulla scanalatura fino ad impegnarlo nuovamente nella prima incisura A. La parte libera E dal tubo elastico viene passata attraverso al mesenterio in prossimità della sua inserzione intestinale, e teso quanto occorre per ottenere nell'intestino compresso fra le due porzioni E C del tubo elastico una sufficiente enterostasi, viene riportata e fissata nella incisura B. L'intestino rimane in questa guisa stretto soltanto da due tubi elastici paralleli, tesi più o meno a volontà a seconda del caso.

Lo strumento N.° 2 consiste in una pinzetta a chiusura rigida, avente le due branche di pressione articolate verso la metà della loro lunghezza, articolazione che permette una limitata flessione angolare ed un raddrizzamento

graduale, eguale per entrambe, che si verifica collo avvicinarsi delle due branche di presa, però in modo incompleto tanto da lasciare col grado massimo di chiusura un certo allontanamento fra i due punti (B) corrispondenti alle due articolazioni. Fra le due estremità libere delle branche (A) ed uno uncino (C) che trovasi in corrispondenza della articolazione comune ad entrambe è teso un tubo elastico. Col chiudersi della pinzetta raddrizzandosi le due branche viene ad essere aumentata la distanza fra A e C e quindi le due metà dal tubo elastico si tendono egualmente comprimendo l'intestino che fra di esse è stato posto.

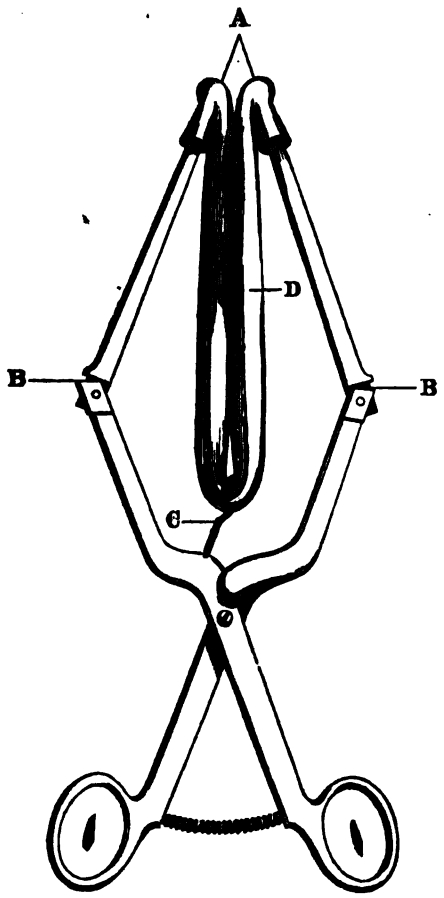

N.° 2.

Per questi istrumenti ho voluto ripetere le esperienze eseguite cogli altri mezzi di enterostasi, convincendomi subito con quelle della prima serie della efficacia loro. Riunisco nella seguente tabella gli esperimenti della seconda e della terza serie eseguiti cogli istrumenti miei e con quello del *Quenu*.

Numero d'ordine delle osservaz.	Porzione di intestino ove fu praticata l'enterostasi	Enterostato adoperato	Durata dell' applicaz.	Tempo decorso dall' applicaz.	Esame macroscopico	Esame microscopico	Osservazioni
Enterostasi praticata passando l'intestino fra due tubi elastici tesi							
1.ª	Intestino tenue di cane da caccia	Enterostato del Quenu	30 minuti	14 giorni	Non si osserva alcun fatto degno di nota.	Non si osserva alcun fatto degno di nota.	Praticai al di sotto del punto ove era applicato lo strumento del *Quenu* una incisione trasversale e la suturai col processo *Lembert-Czerni*. Riuscendo insufficiente la enterostasi collo strumento del *Quenu* fui costretto a fare comprimere al di sopra di esso l'intestino, fra le dita di un assistente.
2.ª	Intestino tenue di un cane di media grossezza	Id.	40 minuti	Il tratto di intestino fu asportato dopo l'applicazione	Id.	Id.	Enterostasi insufficiente.
3.ª	Id.	Id.	15 minuti	Id.	Id.	Id.	Id.

4.ª	Intestino tenue di cane da caccia	Enterostato mio N. 1	Un'ora	25 giorni	Non si osserva alcun fatto degno di nota.	L'intestino apparisce perfettamente normale.	Enterostasi perfetta. Nel cane adoperato per questo esperimento fu praticata contemporaneamente una entero-anastamosi.
5.ª	Intestino tenue di cane lupetto	Id.	Mezza ora	Id.	Id.	Id.	Enterostasi perfetta. Fu praticata una ferita intestinale longitudinale e suturata alla *Lembert-Czerni*.
6.ª	Id.	Id.	Id.	Id.	Id.	Id.	Id.
7.ª	Intestino tenue di cane barbone	Id.	Un'ora	7 giorni	Non si nota che un essudato in via di organizzazione sulla superficie esterna in corrispondenza del punto ove fu applicato l'enterostato. Il foro attraverso il quale fu passato nel mesenterio il tubo di gomma era semprio pervio.	Si osserva solo la presenza dell'essudato in via di organizzazione sulla superficie esterna, ed una vascolarizzazione assai marcata del connettivo della sierosa.	Enterostasi perfetta. Fu praticata una entero-anastomosi.
8.ª	Intestino tenue di un cane bastardo di media grossezza	Id.	35 minuti	Id.	Non si osserva che la persistenza del foro attraverso il quale fu passato nel mesenterio il tubo di gomma.	Non si rileva alcuna alterazione nella parete neppure coll'esame microscopico.	Enterostasi perfetta. Fu praticata una incisione longitudinale sulla parete intestinale in un punto prossimo e suturata col processo *Lembert-Czerni*.
9.ª	Id.	Id.	30 minuti	2 giorni	Id.	Id.	Enterostasi perfetta.

Numero d'ordine delle osservaz.	Porzione di intestino ove fu praticata l'enterostasi	Enterostato adoperato	Durata dell' applicaz.	Tempo decorso dall' applicaz.	Esame macroscopico	Esame microscopico	Osservazioni
10.ª	Intestino tenue di un piccolo cane	Enterostato mio N. 1	10 minuti	Il tratto di intestino fu asportato dopo la applicazione	Non si rinviene alcuna alterazione.	Non si osserva che una iniezione vascolare assai accentuata della parte compressa, specialmente della muccosa.	Enterostasi perfetta.
11.ª	Id.	Id.	Id.	Id.	Id.	Id.	Id.
12.ª	Id.	Id.	Mezza ora	Id.	Si avverte più che altro nelle sezioni esaminate ad occhio nudo un certo grado di assottigliamento della parete.	La muscolare e la sottomuccosa presentano uno spessore un poco minore del normale. Non si osserva però alcuna alterazione importante nel tratto compresso; nel quale si trova solo una distensione ed una ripienezza assai notevole dei vasi sanguigni.	Id.
13.ª	Intestino tenue di cane di media grossezza	Id.	30 minuti	Id.	Non apparisce alcuna alterazione.	Reperto identico a quello della osservazione 9ª. Solo qualche villo presenta la estremità troncata.	Avevo espressamente teso il più possibile il tubo elastico.
14.ª	Intestino tenue di un cane da caccia	Enterostato mio N. 2	Un'ora	25 giorni	Id.	Reperto negativo.	Enterostasi perfetta. Fu praticata una entero-anastomosi.
15.ª	Intestino tenue di un cane	Id.	30 minuti	14 giorni	Il tratto intestinale è uniformemente dilatato essendo stata praticata	Non si osservano che le alterazioni proprie di un catarro intestinale.	Enterostasi perfetta. Fu praticata una ferita trasversale e la entero-

	piccolo				una enterorrafia al di sotto ed essendo lo sprone assai voluminoso tanto da presentare un certo ostacolo al circolo del contenuto intestinale.		rafia col processo *Lembert-Czerni*. È importante che non si siano verificate alterazioni in seguito alla compressione essendo sopravvenuto questo catarro intestinale.
16.ª	Intestino tenue di cane barbone	Id.	Un'ora	7 giorni	Non apparisce alcuna alterazione.	Reperto negativo.	Enterostasi perfetta. Fu praticata una enteroanastomosi.
17.ª	Intestino tenue di cane piccolo	Id.	Id.	3 giorni	Id.	Id.	Enterostasi perfetta.
18.ª	Id.	Id.	Id.	Il tratto di intestino fu asportato subito dopo l'applicazione	Id.	Discreta iniezione dei vasi sanguigni della parete specialmente della muccosa e del connettivo sottomuccoso.	Id.
19.ª	Id.	Id.	30 minuti	Id.	Id.	Id.	Id.

* * *

Chiaro resulta da questi ultimi esperimenti che l'enterostato del *Quenu* non risponde assolutamente allo scopo pel quale viene adoperato. Ricordo come nel 1.° esperimento, per quanto avessi stretto questo strumento al maggior grado possibile, fossi costretto a fare praticare al disopra la enterostasi manuale per impedire il passaggio del contenuto intestinale.

I miei due enterostati hanno invece risposto completamente alle esigenze dei singoli casi. L'enterostasi ottenuta fu sempre perfetta e nessuna alterazione si verificò mai nella parete intestinale, sulla quale erano stati anche a lungo applicati. Giova ricordare, perchè molto significativa, l'assenza di ogni lesione riferibile all'uso del mio enterostato n. 2 anche in quel caso (Oss. 14ª) nel quale, essendosi verificato al disotto del punto che fu compresso un certo grado di stenosi, ove era stata praticata la sutura di una ferita trasversale, esisteva come conseguenza del ristagno fecale un certo grado di enterite catarrale.

Relativamente alle esperienze fatte coll'enterostato n. 1 debbo notare la permanenza anche dopo varj giorni della apertura praticata nel mesenterio pel passaggio del tubo elastico, ciò che indica chiaramente la necessità di non trascurarla, ma di chiuderla invece con due punti di sutura con catgut.

Questi risultati mi autorizzano quindi a consigliare in genere la enterostasi fra due tubi elastici paralleli, ed a raccomandare per eseguirla i miei due istrumenti. Lo strumento n. 2 richiede per funzionare a dovere una grande esattezza di costruzione specialmente per quanto riferiscesi alle articolazioni *B* delle due branche di pressione. L'essere esso un poco complicato non rappresenta però un inconveniente per la sua sterilizzazione, come alcuno potrebbe pensare, poichè coi mezzi dei quali oggi dispone il chirurgo è facile renderlo sicuramente asettico. Esso ha il vantaggio di non richiedere la perforazione del mesenterio e quindi quello di potersi, occorrendo, allontanare dal punto ove primitivamente fu applicato senza essere aperto, ottenendosi in tal guisa di respingere contemporaneamente con esattezza il contenuto

da quel tratto di intestino che occorre di rendere libero. Esso trova infine speciale indicazione in quei tratti del colon, ove o non esistendo un mesocolon od essendo questo molto breve, può non sembrare conveniente l'uso di strumenti i quali ne richiedano la perforazione.

Lo enterostato n. 1 è infine raccomandabilissimo, oltre che per il modo nel quale risponde all'ufficio suo, per la sua grande semplicità, per il poco costo, per la facilità colla quale in condizioni anco poco favorevoli può venire sterilizzato, ed infine per essere questo strumento al tempo stesso non d'imbarazzo durante la operazione ed agevolmente maneggevole.

Febbraio, 1897.

SPIEGAZIONE DELLE FIGURE

Fig. 1. — Sezione di un tratto di intestino sottoposto per un' ora alla compressione di una pinzetta a lunghe branche parallele rivestite di tubo di gomma elastica. L'animale fu ucciso 2 giorni dopo lo esperimento (Osserv. 9ª). Ingrandim. 7 d.[1]

Fig. 2. — Sezione di un tratto di intestino sottoposto per un' ora alla compressione di una pinzetta a lunghe branche parallele rivestite di tubo di gomma elastica. L' animale fu ucciso 22 giorni dopo l' esperimento (Osserv. 13ª). Ingrandim. 7 d.[1]

Fig. 3. — Sezione di un tratto di intestino sottoposto per mezz' óra alla compressione di una pinzetta a lunghe branche parallele rivestite di tubo di gomma elastica. L'animale fu ucciso subito dopo lo esperimento. (Osserv. 18ª). Ingrandim. 7 d.[1]

Fig. 4. — Sezione di un tratto di intestino sottoposto per 10 minuti alla compressione della pinzetta a branche flessibili del Collin, rivestite di tubo di gomma elastica. L'animale fu ucciso subito dopo lo esperimento. (Osserv. 24ª). Ingrandim. 7 d.[1]

Fig. 5. — Sezione di un tratto di intestino sottoposto per 10 minuti alla compressione fra due cilindri di cristallo ricoperti da tubo di gomma e fissati con lacci elastici. L' animale fu ucciso subito dopo lo esperimento. (Osserv. 31ª). Ingrandim. 7 d.[1]

Fig. 6. — Sezione di un tratto di intestino nel quale fu praticata la enterostasi per 30 minuti mediante legatura con catgut. Il punto della circonferenza opposto alla inserzione del mesenterio corrisponde a quello, ove fu fissato il laccio per mezzo di un nodo. L'animale fu ucciso subito dopo lo esperimento. (Osserv. 42ª). Ingrandim. 7 d.[1]

Fig. 7. — Sezione di un tratto di intestino ove fu praticata l' enterostasi per 50 minuti, mediante un sottile tubo a drenaggio. L'animale fu ucciso 29 giorni dopo l'esperimento. (Osserv. 46ª). Ingrandim. 7 d.[1]

Fig. 8. — Sezione di un tratto di intestino ove fu praticata per 20 minuti la compressione enterostatica fra una lamina metallica ed un tubo elastico teso sulla medesima. L' animale fu ucciso 3 giorni dopo lo esperimento. (Osserv. 36ª). Ingrandim. 7 d.[1]

1

2

3

4

5

6

7

8

ELIOT. CALZOLARI E FERRARIO - MILANO

SULLA

PLACENTA

RICERCHE

DEL

Prof. LUIGI LOMBARDINI

PREFAZIONE

Il processo che dà forma all'organo placentare; l'aspetto generale e la struttura che questo assume nella donna e nelle femmine di molte specie d'animali; il modo col quale compie il proprio ufficio nell'una e nelle altre, destarono in ogni tempo la curiosità dei medici e dei naturalisti. Tantochè rimontando solo al diciassettesimo secolo si contano sino ai giorni nostri numerosissimi scritti pubblicati sulle diverse parti del difficile soggetto.

Frattanto nessuno ignora come tra coloro che prima o poi vi rivolsero la mente, siano insorti e tuttavia perdurino non lievi dissensi intorno al significato da attribuire ai fatti, vuoi anatomici, vuoi fisiologici, osservati; in specie a quelli concernenti la porzione materna di detto organo. Cosicchè ulteriori e svariate ricerche dovranno compiersi, ove si voglia acquistare sui fatti medesimi cognizione per quanto è possibile esatta e completa in modo da non lasciare luogo al dubbio.

Con siffatto convincimento alcuni anni addietro presi a studiare lo sviluppo e la struttura della placenta in tutti gli animali che potei procacciarmi. E di questo studio dichiarai i risultati generali in brevi annotazioni pubblicate nel 1889 (1). *Qui ne porgo più ampia esposizione corredata di molti disegni illustrativi come allora promisi; ma senza dilungarmi troppo in minuti dettagli e cose già note, tranne laddove sia necessario per dare una idea chiara del soggetto speciale preso a trattare* (2).

---

(1) *Sulla placenta.* Annotazioni del Prof. L. Lombardini. (Giornale di Anatomia, Fisiol. e Patol. degli animali. Pisa, 1889. F. 5°)

(2) Questo lavoro era già pronto per la stampa fino dal 1891. Ma alcune circostanze che non occorre qui dichiarare m'impedirono allora di pubblicarlo.

Capitolo I.

Dei cangiamenti che subisce la mucosa uterina subito dopo la fecondazione ed anco nel periodo mestruale o del calore.

È generalmente noto che in tutti i mammiferi di cui fu studiata sin'ora la riproduzione, dopo un accoppiamento fecondo aumenta per modo l'attività circolatoria e neoformativa negli organi genitali della femmina da renderli in breve iperemici ed ipertrofici. È noto del pari che ai detti fenomeni generali altri ne conseguitano immediatamente, ma circoscritti alla tunica interna dell'utero; la qual tunica nella donna, e nelle maggiori scimmie si trasforma in uno strato molle, soffice, tumido, che fu detto *nidulante* o *membrana caduca*. Mentre in altri animali come i pachidermi comuni, gli equidi ecc., la tunica stessa appare semplicemente tumefatta e molto vascolarizzata.

A questo diverso modo di comportarsi della mucosa uterina sotto l'azione d'una causa identica corrispondóno più tardi due gradi pure diversi di adattamento o di connessione tra le porzioni placentali materna e fetale. Cosicchè dopo il parto, negli animali ultimi ricordati queste stesse porzioni si separano l'una dall'altra con grande facilità e senza che restino menomamente offesi i tessuti da cui sono composte; mentre nei primi non può avvenire siffatta separazione tranne con distacco cruento dei tessuti medesimi dal lato materno. Per la qual cosa *E. H. Weber* (1) prima, poi *T. H. Huxley* (2) spartirono i mammiferi, per tale rispetto, in due gruppi distinti, cioè in quelli *non deciduati*, e negli altri *deciduati*.

(1) F. Müller. — *Elements of Physiology*. Trasl. by. W. Baly. Vol. II, pag. 1607, 1608.
(2) *Lectures on the Elements of Comparative Anatomy*. 1864, pag. 103 e seg.

Quanto al modo di formarsi dello *strato nidulante,* sono stati espressi differenti giudizi. Nel secolo scorso *Jonh Hunter* (1) lo descrisse come segue sotto il nome appunto di decidua. " Allorchè il seme femminino (ovulo) penetra nell'utero, e probabilmente un poco prima, il sangue della madre trasporta su tutta la superficie interna di quel viscere linfa coagulabile, sia per lo stimolo della fecondazione avvenuta nell'ovaio, sia in conseguenza dell'espulsione dell'uovo. Quando l'uovo stesso è penetrato nell'utero s'attacca a questa linfa dalla quale è coperto e immediatamente circondato. La linfa coagulata forma una membrana soffice, polposa, la *decidua,* che io credo sia propria della specie umana e delle scimmie, non avendola mai trovata in nessun altro animale „. *William Hunter* (2) ritenne la membrana *decidua* quale efflorescenza della parete interna dell'utero; quale lamella interna di questo viscere, ed aggiunse " essere fuori di questione che la *decidua* costituisce semplicemente un più elevato stadio di sviluppo della membrana ond'è vestito internamente l'utero non gravido, nella stessa maniera che la parete muscolare dell'organo in stato di gravidanza, è soltanto una condizione più avanzata di quella che mostra prima della fecondazione „.

E. H. Weber (3) studiando lo stesso argomento aveva espressa l'opinione che la decidua fosse composta in gran parte di follicoli tubulari situati strettamente gli uni accanto agli altri nella superficie interna dell'utero; e di numerosi vasi sanguigni ramificati sopra ed attorno a quelli. Negli animali i follicoli lunghi, tubulari e quà e là biforcati occupavano la sostanza dell'utero sboccando per numerosi orifizj nella superficie interna di questo viscere. Nella specie umana essi formavano la decidua.

***

Nel 1842 *Coste* (4) lesse davanti all'Accademia delle Scienze di Parigi uno scritto nel quale, dopo avere ricordato essere quasi generalmente am-

---

(1) *Animal Economy.* London, 1774, p. 132-133.

(2) Op. cit. p. 1786, e *Todd. Encyclopaedia of. Anat.* q. P. XLIX, q. L. 1858.

(3) Müller. — Op. cit, Vol II, pag. 1574.

(4) *Mémoire sur la formation de la caduque dans l'oeuf humain.* (Compt. Rendus de l'Acad. des Sc. T. XV, pag. 37-57, 162, 224. Paris, An. 1842).

messo in quel tempo che la membrana caduca della specie umana fosse un prodotto esalato nell'utero avanti la discesa dell'uovo, il quale respingendola davanti a se ne rimanesse avvolto come da un doppio berretto, aggiungeva i fatti da lui osservati mostrare che la caduca non è altra cosa, come del resto *John Hunter* lo aveva creduto un momento, tranne una sfogliazione dello strato interno della sostanza stessa dell'utero. D'onde ne risulta che l'uovo invece d'esser posto alla faccia esterna della caduca penetra nella cavità di questa. Cosicchè la caduca medesima non ottura le aperture delle tube falloppiane e nemmeno, come lo stesso *Hunter* aveva già detto, l'orifizio corrispondente al muso di tinca.

Esaminando poi quali rapporti avessero le pareti uterine con la membrana caduca, *Coste* era riuscito a stabilire che i seni vascolari appartenenti manifestamente al tessuto dell'utero, si prolungavano molto nelle pareti della membrana caduca. E da questo fatto egli concluse che la caduca, invece di costituire un muco organico, si trova percorsa da molti canali provenienti in modo diretto dai seni uterini. Che infine i vasi di essa caduca non sono che una specie di *diverticulum* di quelli della matrice. La membrana caduca della specie umana, egli concluse, non è dunque anista come si è supposto; perchè è impossibile concepire una sostanza più largamente vascolare di quella delle sue pareti.

L'autore continuando la esposizione delle sue ricerche si fece la seguente domanda. La placenta umana è essa esclusivamente formata dai prolungamenti villosi dell'uovo stesso, come certi autori pensano? oppure v'ha qualche cosa che si possa riguardare come una placenta materna? E in questo caso la placenta materna non sarebbe essa un prolungamento ingrossato della caduca uterina? Dopo avere dichiarate rispetto a questo punto le proprie osservazioni eseguite su tre uteri di donna, il *Coste* concluse:

1.° Che la caduca uterina costituisce con la membrana che veste la faccia esterna della placenta e ne penetra tutto lo spessore, una sola e medesima membrana. . . . . .

2.° Che quindi la membrana caduca uterina trovandosi tra la placenta e la matrice come per tutto altrove, forma conseguentemente attorno all'uovo una tunica completa . . .

3.° Che essa costituisce per mezzo delle villosità una trama a seni san-

guigni la quale concorre a formare la placenta: poichè mantiene queste villosità riunite in massa sotto forma di focaccia. E per conseguenza bisogna ammettere che esiste una placenta materna, perchè la porzione della caduca che la costituisce tiene alla matrice per continuità di tessuto, e prolunga i vasi della madre sino alla faccia di questa placenta.

***

Nel 1849 comparve nel Giornale della Scuola Veterinaria di Lione una importante memoria di *A. Chauveau* intorno all'anatomia e fisiologia della membrana interna dell'utero, nella donna e nelle femmine degli animali domestici (1).

Chauveau spartì il suo lavoro in tre articoli successivi. Nei primi due, esponendo i suoi studj sulla mucosa uterina, dichiarò avere questa uguale struttura in tutti gli animali. Ammise che nella donna i caratteri della mucosa stessa si allontanino da quelli ond'è contraddistinta negli animali equini, suini, carnivori ecc.; ma sostenne che questa membrana c'è e presenta follicoli, epitelio ecc. come negli animali. In breve per *Chauveau* " i caratteri che la membrana mucosa presenta, sono realmente gli stessi in tutte le femmine, malgrado apparenti differenze assai grandi " .... Sopra tutto volle notare che la disposizione dei follicoli è identica. Nel terzo articolo parlando dei fenomeni fisiologici dell'utero, lo stesso autore analizzò le modificazioni che essi determinano nella mucosa uterina 1.° Durante il calore; 2.° Dopo la fecondazione dell'uovo; 3.° Dopo l'apparizione della macchia embrionaria; 4.° Dopo la formazione della placenta; 5.° E finalmente dopo l'espulsione del feto e de' suoi inviluppi. E da questa analisi trasse le seguenti conclusioni generali:

1. Che la membrana interna dell'utero è una mucosa;

2. Che un fatto costante nella organizzazione di questa membrana è l'esistenza di follicoli nel suo spessore;

3. Che in tutte le femmine essa si prepara nella medesima maniera

(1) *De la membrane de l'uterus considerée chez la femme et nos femelle domestiques, sous le rapport de l'Anatomie et de la Physiologie.* Par M. A. Chauveau. *Journal de médecine Vétérinaire publié à l'École de Lyon.* T. V, 1849, pag. 236-243, 278-291, 305-321.

per ricevere l'uovo nella sua cavità; e che per conseguenza la membrana caduca della donna non è altro tranne la stessa muccosa uterina;

4. Che in tutte le femmine la mucosa uterina costituisce la placenta materna;

5. Che i canali nei quali s'internano le villosità della placenta fetale sono i follicoli della mucosa modificati;

6. Che nella donna, come nei nostri animali domestici, il sistema sanguigno della madre è in contatto con quello del feto per mezzo d'un reticolo capillare;

7. Che in conseguenza di questa disposizione non si può ammettere che le villosità della placenta fetale prendano direttamente nel sangue materno i materiali necessari all'accrescimento del feto;

8. Essere probabile, al contrario, che l'azione delle villosità si eserciti sopra un liquido di già uscito dal sistema sanguigno della madre, vale a dire sopra un prodotto segregato.

***

W. Carpenter (1) parlando dello sviluppo dell'allantoide nei vertebrati superiori, affermò che durante tale sviluppo, la membrana che veste la faccia interna dell'utero subisce un importante cangiamento; perchè diviene grossa e vascolare; i suoi follicoli sono molto ingranditi, e sembrano segregare un materiale nutrizio dai loro vasi. Allorchè i ciuffi del corion vengono in contatto con essi, s'insinuano nei follicoli glandulari, ed assorbono il materiale che è stato elaborato dagli stessi follicoli per supplire alla nutrizione del feto.

***

Più tardi *A. Raciborski* (2) pubblicò un suo lavoro sulla sfogliazione fisiologica e patologica della membrana interna dell'utero. Secondo l'autore questa membrana doveva ritenersi, come altri avevano già dichiarato, di natura mucosa, sebbene differisse moltissimo dalle mucose in generale.

(1) *Principles of Comparative Physiology.* London 1854, pag. 625.

(2) A. Raciborski. — *De l'exfoliation physiologique et pathologique de la membrane interne de l'uterus* etc. Paris, 1857. (Moniteur des Hopiteaux).

Nell'utero della donna pochi giorni dopo la fecondazione, ed anco una settimana più tardi, si trova all'interno un inviluppo a forma di membrana d'un bianco roseo, polposa al tatto, rassomigliante un poco alla retina, avente 5 a 7 millimetri di spessore; inviluppo che assume esattamente la forma del viscere, aderisce a questo colla faccia esterna la quale è fioccosa, mentre l'interna mostrasi liscia e d'apparenza cribrata. È questa la membrana che fu designata col nome di *caduca;* e che in sostanza non è altro tranne una modificazione della mucosa uterina, quantunque differisca in modo notevole dalle altre mucose in generale.

La membrana in tal guisa modificata si sfoglia lentamente; ed una nuova se ne riforma per rimpiazzarla. " Questi fatti, dice l'autore, s'incatenano del resto così intimamente che l'uno è la conseguenza dell'altro.... La dimostrazione del fatto del rigenerarsi di questa membrana al momento del parto, trae pure con se implicitamente l'idea d'una sfogliazione precedente „ (1).

Raciborski osservò in una donna morta otto giorni dopo il parto a termine, quanto appresso. Una porzione di *caduca serotina*, o *utero-placentare* dello spessore di cinque a otto millimetri formava escrescenza nel mezzo della parte posteriore della cavità uterina. Gli orli prominenti, irregolari, di questa placca applicata alla faccia interna dell'utero aderivano a questo intimamente e continuavansi con la sottile mucosa che tappezzava il resto della cavità. La posizione superficiale di questa mucosa non permetteva di dubitare che fosse una membrana tutt' affatto nuova.

A misura che ci si allontana dal tempo del parto, la nuova membrana doventa sempre più liscia; tantochè dopo 60 giorni essa appare densa, molto aderente allo strato fibroso; offre in una parola i caratteri che la distinguono nello stato di vacuità. Da ciò risulta essere al seguito dei parti più facile assicurarsi dell'esistenza della membrana mucosa nell'interno della cavità uterina (2).

Lo stesso autore notò infine come molti fisiologi abbiano parlato della caduca negli animali. Quindi descrisse i mutamenti che la mucosa uterina

---

(1) Mem. cit. p. 18.
(2) Mem. cit. pag. 19-21

subisce durante la gravidanza, nella pecora, nella vacca, nella troia, nella cagna, nella coniglia, e concluse " che contrariamente alla opinione di molti autori (*Cuvier, Dutrochet, Breschet, Velpeau* ecc.), la membrana sopra ricordata non esercita in nessuno l'ufficio della caduca come nella donna, ed in nessuno del resto va soggetta all'esfogliazione „ (1).

***

Carlo Robin (2) studiando lo stesso argomento fu condotto dalle proprie ricerche ad ammettere che la comparsa della membrana *decidua* nella donna proceda dal sostituirsi all'antico epitelio cilindrico vibratile della mucosa uterina, altro epitelio avente composizione istologica meno complessa. Avendo, egli dice, avuta occasione d'esaminare molti uteri gravidi di due mesi, di due mesi e mezzo, di tre, di cinque, di sei e di sette e mezzo, ho visto che l'epitelio passava gradatameate dalla forma cilindrica, o meglio prismatica, allo stato pavimentoso.

Nessun fatto prova che siano le cellule prismatiche le quali direttamente assumono la forma pavimentosa. Tutto mostra, al contrario, che un certo tempo dopo la fecondazione l'epitelio della cavità del corpo dell'utero si sfoglia cellula a cellula, per così dire, o a piccoli lembi. Poi quello che ne prende il luogo è un epitelio pavimentoso a cellule grandi, 12 a 18 millesimi di millimetro in diametro, regolarmente poliedriche e disposte in pavimento (3).

Lo stesso *Robin* nel *Dictionaire de Médecine, Chirurgie* etc. da lui compilato insieme a *Littré* (4), all'articolo " *Uterus* „ scrisse tra le altre cose; " questa mucosa del corpo negata a torto o detta molto sottile, è al contrario assai grossa (da tre a sei millimetri) al di fuori del periodo della gravidanza, secondo le età, gli stati fisiologici e le parti dell'utero „.

---

(1) Mem. cit. pag. 32.

(2) *Sur quelques points de l'anatomie et de la physiologie de la muqueuse et de l'épitelium uterins pendant la grossesse.* (Journ. de l'Anat. et de la Physiol. de l'homme et des animaux. Paris 1858, T. I, p. 49 e seg.).

(3) Giornale citato, T. I, pag. 61.

(4) Ediz. 12.ª 1865.

***

Nel 1866 il dott. *Jassinsky* pubblicò negli *Archivi di Virchow* (1) una sua memoria sulla struttura della placenta, il cui riassunto è il seguente.

1. Le grosse villosità placentali (zotten) sono glandule uterine modificatesi durante la gravidanza.

2. Nella donna, così bene come negli altri mammiferi, i villi del corion germogliano dentro alle glandule uterine.

3. Nella placenta si trovano dopo il parto, due sorta di villi; cioè i villi coriali liberi, ed i villi complessi posti nelle glandule uterine.

4. I villi liberi consistono d'uno strato semplice d'epitelio piatto, e d'una semplice membrana propria senza struttura.

5. I villi complessi posseggono due membrane aniste e due strati epiteliali, di cui l'esterno consiste di cellule cilindriche, e l'interno di cellule piatte.

6. Il numero dei villi complessi è molto più piccolo di quello dei villi semplici.

7. Non tutte le glandule uterine sono occupate dai villi coriali; molte di esse rimangono libere.

8. Nelle placente mature tutte le glandule, cioè tanto le libere come quelle connesse coi villi, mostrano una degenerazione adiposa notevole.

9. Dal punto di vista istologico, il tessuto della parte materna della placenta appartiene ai tessuti epiteliali.

***

Qualche anno più tardi il dott. *Saviotti* (2) descrisse quanto aveva osservato nella mucosa uterina della donna durante il periodo mestruale. Og-

---

(1) *Zur Lehre über die Structur der Placenta.* Von D. P. Jassinsky. (Archiv. fur pathol. Anat. Phys. etc. Herausgegeben von Rud. Virkow. Berlin, 1866). Vierzigster Band.

(2) *L' Osservatore.* Gazzetta delle Cliniche. 1869). Vol. V, pag. 689-696. (Questo lavoro fu prima pubblicato nel *Beiträge zur Gynekologie* del prof. Von Scanzoni).

getto delle sue osservazioni fu un pezzetto di decidua mestruale lungo da due a tre centimetri, largo un centimetro, e dello spessore di due a tre millimetri. Questo spessore, nella parte centrale era maggiore che altrove. Nell'insieme la decidua appariva di colore rosso scuro, colore che mutavasi in grigio con la immersione nell'alcool. La superficie rivolta verso la cavità dell'utero era pianeggiante e presentava le aperture delle glandule otricolari. Da questo lato la decidua stessa mostravasi discretamente dura. La superficie opposta appariva ineguale e con filamenti che esaminati nell'acqua pigliavano aspetto di villosità; inoltre più molle dell'altra.

Il *Saviotti* studiò al microscopio tutte le parti del pezzo sopra ricordato, cioè le glandule, il tessuto proprio della membrana, i filamenti della superficie esterna, ed i vasi sanguigni. E dopo avere dichiarato, che dalle sue ricerche non emergeva il diritto di spiegare come e perchè in certi casi avvenga il distacco della mucosa uterina, riassunse le proprie osservazioni nel seguente modo:

1. " La decidua mestruale non consta di tutta la mucosa uterina; la parte più profonda di essa, con le estremità cieche delle glandule uterine resta in sito sulla superficie interna dello strato muscolare dell'utero ".

2. " La decidua mestruale contiene gli elementi normali della mucosa uterina, l'epitelio vibratile, le glandule, i vasi ed il tessuto connettivo; solo questi ultimi sono in uno stato iperplasico ".

3. " L'iperplasia si manifesta: (*a*) in un allungamento e dilatazione delle glandule uterine; (*b*) in un enorme sviluppo di tessuto congiuntivo nella mucosa, consistente di cellule rotondeggianti, e di poca sostanza intercellulare; e (*c*) nello sviluppo di un uguale tessuto connettivo nell'avventizia delle arterie e vene della mucosa ".

A questo riassunto l'A. aggiunse che a spiegare le cagioni ond'è in certi casi prodotto il distacco della mucosa uterina durante il periodo mestruale, potrebbe condurre il confronto tra la decidua già caduta e la mucosa di un utero normale in stato di mestruazione.

Fece in ultimo la ipotesi, " se una insolita proliferazione di tessuto congiuntivo nella mucosa e nelle pareti dei vasi, non potesse avere una parte importante nel distacco patologico, in quanto che per essa i vasi sono compressi, e la circolazione sanguigna e la nutrizione vengono modificate ".

***

Giov. Batista Ercolani, nelle sue prime ricerche comparative sulla struttura della placenta (1), s'era mostrato disposto ad ammettere che la decidua uterina e la riflessa, nella donna, come le decidue dette *catameniali*, fossero il prodotto del materiale segregato alla superficie interna dell'utero e dalle glandule otricolari; invece la decidua serotina risultasse composta da uno stroma elaborato nel connettivo di detta superficie. Ma alcuni anni dopo modificò questa sua opinione. Si legge infatti nel riepilogo della memoria da lui pubblicata sulla struttura della caduca nei casi di gravidanza estrauterina (2), quanto appresso. " L'eretismo nel quale entra l'utero della donna dopo il concepimento, dà luogo nei suoi primordi ad una neoformazione su tutta la superficie interna dell'utero. Codesta neoformazione è quella che ebbe nome di decidua o caduca uterina nei casi di gravidanza normale.... ".

" Tutta la superficie della caduca nei primi momenti della gravidanza normale ha e deve avere necessariamente la potenza virtuale di dar luogo alla formazione della placenta; e questa si formerà solo per rigogliosa proliferazione degli elementi neoformati nel luogo non determinabile ove si fermerà l'uovo..... ".

" L'inizio di questo processo neoformativo può aver luogo in alcune circostanze per erètismo anomalo dell'utero durante la mestruazione...., e nei casi di gravidanza estrauterina..... Nei primi momenti del concepimento e nei suoi primordj di sviluppo la decidua uterina fisiologica, come la decidua nei casi di gravidanza estrauterina, non differiscono per nulla tra loro. Le differenze, e notevolissime si stabiliscono in proseguo ".

Negò quanto insegnavasi allora, cioè che l'epitelio della mucosa uterina, oppure questa membrana tutta intera tumefacendosi e mutandosi, profondamente dia luogo alla formazione della placenta. Egli non ammise nem-

---

(1) *Delle glandule otricolari dell'utero e dell'organo glandulare di nuova formazione che nella gravidanza si sviluppa nell'utero delle femmine dei mammiferi e nella specie umana.* Bologna 1857, pag. 181-193-195.

(2) Della struttura anatomica della caduca uterina nei casi di gravidanza estrauterina, nella donna. Bologna 1874 p. 15 e 16.

meno che nella donna v'abbia alla superficie interna dell'utero una membrana mucosa nello stretto senso anatomico della parola; ma soltanto una sottilissima lamella di tessuto congiuntivo adesa allo strato muscolare più interno dell'organo; lamella a cui sono fissate le cellule dello strato epiteliale.

Tre anni più tardi (1) affermò di nuovo " che subito dopo la fecondazione il primo fatto osservabile nell'utero è un processo distruttivo dal quale viene colpita la superficie interna di quest'organo; processo che nella donna ed in alcuni animali si limita al semplice epitelio, mentre in altri invade tutto lo strato connettivo sottomucoso compresi i vasi, i nervi e le glandule otricolari che in quello si trovano, fino alla superficie interna della muscolare uterina ".

Rispetto agli elementi cellulari che dapprima costituiscono i diversi tratti della decidua, e poi la parte materna della placenta, l'Ercolani ritenne per qualche tempo che fossero prodotti dai corpuscoli del congiuntivo sottomucoso dell'utero (2). Ma seguitando a studiare il difficile soggetto acquistò la convinzione che i detti elementi provenissero dalle pareti dei vasi, e non già di quelli preesistenti nella mucosa uterina alla fecondazione, sibbene degli altri formatisi per effetto di questa e che fanno parte integrante del neoplasma placentare; vasi distinguibili del resto per essere, tanto gli arteriosi come i venosi, costituiti dal solo endotelio (3). In breve, secondo l'Ercolani, la mucosa uterina si disfà oppure perde il suo epitelio per effetto della fecondazione, e ne piglia il luogo una nuova membrana, la decidua, che alla sua volta si modifica in uno o più tratti per costituire la porzione materna della placenta. La quale in tutti i mammiferi è perciò il risultato di un lavorìo attivissimo che mentre dà origine a nuovi elementi cellulari destinati a sparire dopo il parto, ed a nuovi vasi, disfà o altera in massima parte le glandule uterine nella zona o nelle zone ove si forma.

---

(1) Ercolani. — *Sull'unità di tipo anatomico della placenta nei mammiferi e nella umana specie.* Bologna 1877. pag. 66-67.

(2) *Della struttura anatomica* ecc., pag. 13. Veggasi anche la memoria « *Sulla parte che hanno le glandule otricolari dell'utero nella formazione della porzione materna della placenta.*. Bologna 1873 pag. 36.

(3) Ercolani. — *Sulla unità di tipo anatomico della placenta, nei mammiferi e nella umana specie.* Bologna 1876. pag. 275-278-279-280-282-333.

Siffatta porzione placentare materna il detto autore tenne in conto *d'organo glandulare di nuova formazione* avente in ogni animale lo stesso tipo anatomico, e pur anco lo stesso ufficio, di somministrare cioè i materiali necessarj per lo sviluppo dell'embrione. Donde conseguitava altresì che lo spartimento dei mammiferi in *Deciduati* e non *Deciduati* dovesse essere abbandonato.

Il Prof. Valdeyer in un suo lavoro pubblicato nel 1875 aveva espressa l'opinione (la quale comunicò allo stesso Ercolani per mezzo del prof. Guglielmo Romiti) che gli elementi deciduali provenissero principalmente dalle cellule circondanti più d'appresso i vasi della mucosa uterina. Tra questi due illustri scienziati vi fu dunque divergenza nel giudicare i fatti osservati. Tanto che l'Ercolani, come abbiamo già visto, credè i ricordati elementi provenienti direttamente dalla parete endoteliale dei vasi neoformati dopo la caduta della mucosa uterina; mentre il Valdeyer ne attribuì la generazione alle grandi cellule granulose, da lui dette perivascolari, circondanti i vasi uterini preesistenti (1).

***

Frattanto Gegenbaur nel suo manuale d'Anatomia comparata (2) affermava che nei mammiferi così detti non *Deciduati* la mucosa uterina persiste in modo continuo. Inoltre che essa attraversa un periodo d'ipertrofia, e dopo il parto torna qual'era prima della gravidanza: accettando così tacitamente quanto avevano scritto in proposito, Coste, Chauveau, già citati, Longé (3) Dalton (4) Marschall (5) ed altri.

***

L'*Henning* (6), in una memoria sulla struttura della placenta umana e delle sue malattie, lodò in principio le ricerche pubblicate sul medesimo

(1) Valdeyer. — *Ueber Bindgewebszellen.* Archiv. fr. Mikroskopische Anatomie 11. Bd. 1875. S. 176 Idem. *Bemerkungen über den Bau der Menschen und Affen Placenta.* 1890. Cap. IV. pag. 47-48.

(2) Carl Gegenbaur. — *Grundzüge der Vergleichenden Anatomie* Leipsig 1870 p. 885. Tradotto in Francese l'anno 1874.

(3) *Traité de Physiologie*, T. II. Paris 1860, pag. 804-805.

(4) *A Treatise of Human Physiology.* Phyladelphia 1864. pag. 614 e seg.

(5) *Outlines, of Physiology Human and Comparative.* London 1867. vol. III. pag. 598.

(6) Studien über den Bau der menschlichen Placenta und über ihr Erkranken. Leipzig 1872.

soggetto dall'Ercolani nel 1867, e nel 1870 ritenendole come molto importanti, e tra le migliori che fossero venute in luce in non breve periodo di tempo. Quindi descrivendo la mucosa uterina normale, avvertì come *Virchow* (1) avesse dimostrato che questa membrana, durante la mestruazione subisce un gonfiamento somigliante al catarro; le sue glandule tubulari si allungano, ed havvi uscita dai vasi di numerose cellule migranti; i quali vasi a questo periodo sono più del solito ricchi di sangue.

Aggiunse poi che i corpuscoli sanguigni bianchi della tuba falloppiana e dell'utero, in parte si depositano accanto ai vasi del connettivo; e nell'utero principalmente tra i tubi glandulari, ove aumentando di volume compongono grandi cellule epiteliali con grosso nucleo. Queste grandi cellule le quali hanno pure origine dai corpuscoli connettivi della membrana mucosa, sono state descritte per lo più trattando dell'utero gravido, mentre, secondo l'autore, trovansi ugualmente nella tuba respettiva (2). L'Henning dichiarò infine la mucosa uterina gonfiarsi e crescere in grado maggiore nelle prime settimane della gravidanza; e formare allora la membrana decidua che avvolge l'uovo.

***

Nel 1886 il dott. *Gerhard Leopold* (3) descrivendo un caso di gravidanza tubaria con ematocele consecutivo (4) notò come le glandule della mucosa uterina si fossero molto allargate; e nella regione media, quanto nel fondo, apparissero vestite d'epitelio in parte bene conservato, in parte divenuto più grosso. In alcuni luoghi questo epitelio aderiva alle pareti delle glandule; ed in tal caso i suoi elementi distinguevansi dalle cellule del tessuto interglandulare. La forma di essi elementi era principalmente cilindrica; ma nei tratti glandulari allargati apparivano cubici; in breve più larghi che alti; quindi perfettamente analoghi a quelli che si trovano nella gravidanza intrauterina o normale. Malgrado le notate differenze essi mostravansi re-

(1) Gesammelt — *Abandlungen zur wiss. Medicine.* Frankfurt a M. 1856. S. 782.

(2) Eine Eierohrenswangerschaft — Monatschr. für Geburstkunde. XXXIII. Bd. S. 265.

(3) *Archiv für Gynaekologie. Zehnder band.* Berlin, 1886.

(4) *Tubenschwangerschaft mit ausserer Ueberwanderung des Eies und consecutiver Hematocele retrouterine.*

golarmente disposti in strati epiteliali glandulari per modo da non potere esser confusi con le cellule del tessuto della mucosa, nè avevano nessuna relazione con l'accrescimento e proliferazione di quelle cellule.

L'allargamento delle glandule era manifestissimo soprattutto nel fondo; perciò la membrana mucosa appariva reticolata e lamellare come nella gravidanza uterina.

Questa membrana, per effetto delle cavità formate dalle glandule ed il conseguente restringersi del tessuto intermedio, rimaneva più debolmente adesa alle pareti muscolari dell'utero, e bastava una debole trazione per distaccarla. Il risultato di siffatta ricerca, come l'autore giustamente afferma, coincide del tutto con quello già ottenuto negli ultimi tempi da *Langhans. (Ueber Lösung der Muttereichen Eihäute.* Med. Archiv. VIII, §. 287. Und Tubenschwangerschaft Uebenvanderung des Eies IX, §. 341).

Il tessuto interglandulare era costituito nelle parti più profonde da cellule laminose piccole e corte, o rotonde o fusiformi. Le quali cellule trovavansi perciò in differenti condizioni di grandezza e di accrescimento. Sotto la superficie della mucosa s'incontravano accanto alle cellule piccole, altre cellule più grandi, con nucleo allungato, e nucleolo; cellule queste ultime, che secondo l'autore rappresentavano elementi della decidua.

Nella tuba gravida, specialmente in vicinanza dell'utero, la tunica muscolosa era ingrossata del doppio; e molto vascolarizzata. Invece la mucosa non aveva più di mezzo millimetro di spessore, e la percorrevano scarsi vasi. Dalla superficie di questa sporgevano prolungamenti villosi coperti da epitelio cilindrico, e forniti di tessuto connettivo. Siffatti prolungamenti non contenevano glandole; per cui l'A. concluse, contrariamente alla opinione espressa da *Henning*, che nella tuba uterina umana non esistono vere glandule della membrana mucosa.

In altro scritto sopra la Dismenorrea membranacea, inserito negli stessi Archivi (1) *Leopold* trovò quanto segue.

I lembi membranosi espulsi dalla vulva durante la mestruazione erano pallidi, non più grandi di due centimetri, e provenivano dalla membrana mucosa dell'utero. Alla superficie di quei lembi e nelle glandule, era ben

(1) *Ueber die Dysmenorrhoea membranacea.* Vol. d.° pag. 293-300. Tav. IX, fig. 2 e 3.

conservato l'epitelio cilindrico. Nelle parti profonde della mucosa erano traccie d'emorragia.

I sottili tagli microscopici ed i preparati per *strappamento* mostravano come le parti espulse non potessero provenire che dalla mucosa uterina, poichè la loro superficie era coperta da epitelio benissimo conservato; epitelio continuantesi senza interruzione con quello delle glandule. Queste apparivano raramente in tutta la loro lunghezza fino al fondo cieco; ma quasi sempre se ne scorgeva soltanto la parte superiore. Esse presentavansi ristrette nel loro sbocco, nel mezzo e nel fondo allargate; perciò davano agli strati più profondi della membrana mucosa un aspetto poroso in tutto simile a quello della decidua vera nell'utero gravido.

L'epitelio glandulare appariva un poco rigonfiato; e le singole cellule di quello contenevano grandi nuclei. L'interno d'ogni glandula era ripieno da corpiccioli di aspetto mucoso e in prossimità de' luoghi colpiti da emorragia, la cavità medesima conteneva altresì corpuscoli sanguigni.

Il tessuto interglandulare appariva composto da piccole cellule o rotonde o poligonali, con grandi nuclei. Negli interstizj di queste cellule s'incontravano talvolta piccoli corpuscoli linfatici rotondi.

***

Alberto Kölliker nella sua Embriologia (1) pose in dubbio prima di tutto la esattezza di quanto aveva affermato il *Robin* (2); e tenne la decidua vera quale prodotto metamorfico della mucosa uterina. Non volle nemmeno ammettere che la sia uno strato di nuova formazione come affermava l' *Ercolani*, oppure risulti da essudato particolare come ritenne *Jhon Hunter*.

Inoltre lo stesso *Kölliker* laddove (pag. 368) parlò delle varie spartizioni dei mammiferi, nelle quali spartizioni s'erano presi a fondamento i rapporti più o meno intimi tra le due porzioni materna e fetale della placenta, dopo avere ricordata quella di *Owen* in *Mammalia Placentalia*, e *M. Implacentalia*, ed esposta la propria, cioè di *Mammalia Achoria* e *Mammalia*

(1) A. Kölliker. — *Entwicklung's geschichte des Menschen. ü der höhren Thiere.* 2.ª Ed. 1879. Trad. franç. di Schneider. 1882, pag. 339-340.

(2) Vedi a pag. 6 e 7.

Coriata, accolse per quest'ultimo gruppo la suddivisione dovuta, come già dissi, ad *E. H. Weber* ed all' *Huxeley,* cioè di *Mammalia Deciduata* e *Mammalia non Deciduata.*

***

Qualche anno prima il prof. *Turner* esponendo alcune osservazioni generali da lui fatte sulla placenta, in rapporto alla teoria della evoluzione, aveva dichiarato come la condizione generale di struttura della placenta debba essere il contatto delle due membrane, fetale e materna, in modo che i vasi capillari dell'una e dell'altra siano divisi per mezzo di due opposti strati epiteliali. La quale disposizione si generalizza più specialmente nella placenta diffusa della maiala (1). Egli ammise che l'epitelio materno durante la gravidanza subisca un cangiamento profondo di forma e connessione, ma non già nella sua relativa positura. Esso è divenuto un poco depresso, rettangolare e così fuso con la superficie dei villi fetali da comporre un rivestimento cellulare intorno ad essi ed essere d'ordinario considerato come una parte della loro struttura. Esaminate quindi le diverse varietà di placente che s'incontrano nei mammiferi, ed avvertito come siano tutte per struttura riducibili ad un tipo comune, concluse non potersi la placenta accettare quale organo dominante per lo scopo di classificazione.

Nelle sue lezioni sull'anatomia della placenta il *Turner* (2) parlando in generale della mucosa nell'utero gravido, affermò in modo anche più esplicito che l'epitelio di quella perde, sebbene non sempre, la forma cilindrica allorchè l'uovo fertilizzato è accolto nella cavità del viscere.

In altro lavoro sopra la placenta delle scimmie (3) lo stesso autore nel descrivere l'utero gravido del *Macacus Cynomolgus* notò che la mucosa uterina era coperta da epitelio variabile ne' suoi caratteri da una ad altra parte del viscere. Nel terzo o quarto inferiore della cavità di questo le cellule avevano l'aspetto cilindrico ed erano sormontate nella estremità libera da prolungamenti delicati assomigliabili a corti cigli nei quali però non si scorgeva alcun movimento, forse perchè l'osservazione era fatta

(1) *The Journal of Anatomy and Physiology.* Vol. XI, P. I, October 1876. p. 32 a 53.
(2) Turner. — *Lectures on the comparative Anatomy of the placenta.* Edimburg, 1876. p 31-32-39.
(3) Turner. — *On the placentation of Apes.* Philosophical transactions 1878 Par. II, pag. 530

qualche tempo dopo la morte dell'animale. Alquante di queste cellule epiteliali erano rigonfiate per modo da assumere l'aspetto d'epitelio a tazza (*goblet epitelium*). Nelle regioni del fondo e nell'intervallo tra i lobi placentari l'epitelio non era nè cilindrico nè ciliato. Le cellule v'apparivano di forma poligonale e serrate le une contro le altre come le ambrogette d'un pavimento; ma così sottili e scagliose quali veggonsi nell'epitelio della bocca del viscere. Nella loro generale apparenza rassomigliavano alle cellule colossali della specie umana.

***

Alle osservazioni del prof. *Turner* tennero dietro più tardi quelle del *Kupffer* (1) secondo le quali l'epitelio uterino della donna nel primo mese della gravidanza non si trova più intatto in nessun punto della superficie interna del viscere. Lo strato celluloso della decidua vera e della riflessa apparisce, come quello malpighiano, composto d'elementi poligonali. Tra le cellule deciduali si riscontrano corpuscoli sanguigni bianchi ed ematoblasti insieme a corpuscoli rossi. Inoltre v'appariscono alcune formazioni d'elementi endoteliali della parete interna dei vasi.

***

Il prof. *Minot* in un suo lavoro sull'utero e l'embrione così di coniglia come di donna (2), ritenne come errate le teoriche d'*Ercolani* circa la distruzione totale della mucosa uterina, e la conseguente neoformazione della decidua, o ad ogni modo non dimostrate da sufficienti osservazioni. E dopo esaminati i giudizj espressi da altri Embriologi intorno alla possibile provenienza delle cellule deciduali, cioè se siano da considerare come leucociti modificati (*Henning, Langhans*): o produzioni del connettivo della mucosa (*Leopold*): o infine nascano dall'epitelio (*Overlach*), riferendosi al-

(1) Kupffer. — *Decidua and Ei des Menschen am Ende des ersten Monats.* Münchener Medicinische Wochenschrift. Luglio 1888. p 516.

(2) Charles-Sedgwick Minot. — *Uterus and Embryo.* I. Rabbid. II. Man. Journal of Morphology. Boston, 1889.

tresì alle ricerche di *Craighton* (1), di *Masquelin* e *Swaen* (2) ed alle proprie acquistò il convincimento che tutte assieme mostrassero la derivazione delle cellule deciduali, nei roditori almeno, da quelle del tessuto congiuntivo della mucosa. Che poi esse cellule anco nella donna debbano avere la stessa origine, *Minot* tenne probabile non tanto per i risultati delle investigazioni di *Leopold*, quanto per quelli ottenuti da altri in ulteriori ricerche. E perciò accolse come più verosimile la opinione espressa in proposito da quest'ultimo.

Ciò nonostante lo stesso *Minot* riconobbe la utilità ed importanza delle numerose osservazioni pubblicate dall'*Ercolani* su tutto quanto concerne la struttura ed il modo di sviluppo della placenta nelle varie specie d'animali.

Nel bel volume, sull'*Embriologia Umana* (*) pubblicato qualche anno dopo, il *Minot* laddove parla dell'evoluzione della placenta, confessa che intorno a questo punto le nostre cognizioni sono sempre molto oscure.

***

Nel 1890 il professore *Strahl* (3) descrivendo la placenta della talpa notò (se ho bene compreso) tra altre cose che l'iperplasia dell'epitelio uterino la quale si riscontra in altri animali non avviene nella talpa. In questa l'epitelio si trova normale sull'orlo del cuscinetto placentare; perciò non potersi credere che esso nel resto della superficie del viscere fosse degenerato come altri affermavano. Sopra ai villi trovansi cellule appiattite le quali si distinguono chiaramente dal cuscinetto placentare, nè possono essere scambiate per elementi diversi da quelli dell'epitelio uterino. Dal principio della gravidanza fino a metà di questa si incontrano alcuni punti ove può essere dimostrato con evidenza l'epitelio della mucosa uterina.

---

(1) *On the formation of the Placenta in the Guinea-Pig.* Journ. of Anat. and Phys. XII, 1878, p. 534-599. *Further observations on the formation of the placenta in the Guinea-Pig.* XIII, 173-182. 1879.

(2) *Premières phases du développement du placenta maternel chez le lapin.* Archiv. de Biologie, 1880, N. 25-44.

(*) *Human Embryology.* New Jork, 1892. pag. 376 e seg.

(3) *Anatomischer Anzeiger.* Centralblatt 19 Juli 1890, N. 13, 14. Prof. D. H. Strahl. Malburg. Seite 363. *Ueber den Bau der Placenta von Talpa* ec.

***

C. T. Eckardt (1) in un articolo sulla istologia ed istogenesi della decidua umana afferma che, lasciata del tutto in disparte la vecchia teoria secondo la quale essa decidua proveniva dall'essudazione dei tessuti embrionali, e perciò senza alcuna relazione con la mucosa uterina (teoria propugnata da *Hoggan* fino dal 1875), per quanto è a lui noto gli strati deciduali se derivano dalla madre sono formati da elementi epiteliali; se dal feto li compongono cellule d'endotelio; ma possono provenire tanto dall'una quanto dall'altro.

Ricorda che *Henning* li considerò come leucociti modificati, mentre *Kölliker, Leopold, Minot* ed altri osservatori già citati in questo scritto, videro nella decidua soltanto cellule di tessuto connettivo pur esse alquanto mutate. Inoltre dice che *Kundrat* ed *Engelmann* considerano lo strato superficiale (cellule epitelioidi di Friedländer) come elementi voluminosi del tessuto interglandulare, dal quale tessuto spariscono le forme allungate.

Ricorda pure l'opinione sostenuta da *Ercolani* contrariamente a quella del *Kölliker,* ed aggiunge che per quanto ha potuto raccogliere nella letteratura veterinaria gli sembra si possa ritenere che la decidua abbia origine epiteliale, almeno in molte specie, come *Frommel* ha riscontrato nei topi domestici e di campagna e come anche è stato ammesso in questi ultimi tempi nella specie umana (*Overleach* ed altri). Quest'ultimo infatti nell'eseguire la necroscopia d'una donna morta per avvelenamento mediante fosforo, e senza esser gravida, trovò che nella membrana mucosa dell'utero v'erano cellule le quali pei loro caratteri sembravano appartenere alla decidua; cellule che non potevano provenire da altro tranne dall'epitelio uterino. " *Chalderini* spinse più oltre queste ricerche. Iniettò parafina sterilizzata in un corno uterino di coniglia, e dopo un certo tempo vi trovò neoformazioni aventi tutti i caratteri della decidua ".

(1) C. T. Eckardt. — *Zur Histologie und Histogenese der Decidua.* Zeitschrift für Geburtshülfe und Gynäkologie XIX. B. 2 Heft. S. 202. 1890.

M. Hofmeier (1) ha osservato che nella parete interna dell'utero l'epitelio è costante così nei primi come negli ultimi periodi della gravidanza. Esso epitelio subisce alcune modificazioni; cioè appare ora grosso, ora sottile, con cellule di varia grandezza, mai disposto a grossi strati in via di sfogliazione.

***

Da quanto ho sopra riferito appare certo:

1.° Che il processo evolutivo della placenta, in tutti i mammiferi ove fu possibile studiarlo, è preceduto e per così dire apparecchiato da particolare mutamento della membrana interna dell'utero:

2.° Che nell'ordine dei *Primati* tale mutamento consiste più che altro nello sviluppo d'un nuovo strato superficiale cui fu dato da *Iohn Hunter* il nome di *nidulante* o *membrana caduca:*

3.° Che siffatta membrana, nell'utero della donna si forma non solo appena avvenuto il concepimento, ma pur anco nel periodo mestruale e nei casi di *gravidanza estrauterina*:

4.° Che nelle diverse condizioni qui indicate la *caduca* mostrasi sempre di struttura uguale a quella offerta dalla mucosa uterina quando il viscere è in perfetto riposo, cioè non gravido nè sotto l'influenza della mestruazione:

5.° Che perciò nei primi giorni della pregnezza essa *caduca* null'altro rappresenta tranne la mucosa uterina resa più soffice, tomentosa e suscettibile di sfogliarsi, dalla ipertrofia ed iperplasia ond'è allora invasa.

***

Però rimane tuttavia indeciso se lo strato *nidulante* o qualche cosa d'analogo debba ammettersi anco nei mammiferi non compresi nel gruppo dei *Primati*. Ed in caso affermativo d'onde precisamente tragga origine negli uni e negli altri; come eserciti il proprio ufficio nelle diverse specie; e qual sia in generale il significato morfologico che vuol'essergli attribuito.

---

(1) M. Hofmeier — *Die menschliche Placenta*. Wiesbaden-Beremann, 1890, Seite XXIX.

* * *

Di queste parti non per anco bene definite del presente soggetto tornerò a parlare in altro luogo. Qui intanto ricordo che in molti mammiferi (pachidermi comuni equidi ruminanti, roditori, carnivori ecc.) come già accennai nelle mie annotazioni già citate (1) ed apparirà meglio nel seguito di questo scritto, non s'incontra mai durante il tempo della gravidanza, la mucosa uterina del tutto spogliata dell'epitelio, e priva di glandule otricolari. Quello e queste subiscono, è vero, notevoli modificazioni; il primo in special modo si rinnuova in un tempo più o meno lungo e per lo più muta forma per forza d'un processo neoplasico il quale perdura fino a che l'utero non siasi svuotato completamente. Ma con tuttociò si può affermare che i fenomeni generali di quel processo, nei primi giorni dopo il concepimento, non differiscano in sostanza da quelli d'onde nasce la sostituzione degli elementi cellulari che del continuo si alterano e muoiono in tutto l'organismo animale. Nel periodo accennato il processo medesimo diviene più celere per forza delle insolite condizioni dell'organo nel quale si compie.

Mi sembra quindi si possa anco ammettere la identità morfologica del nuovo tessuto che nelle varie specie di mammiferi piglia o prima o poi il luogo dell'antico epitelio durante la pregnezza. Ed infatti lo strato che si disse nidulante nella donna e nelle scimmie superiori si compone nella superficie, come ognuno sa, di grandi cellule poligonali e piglia parte in un tratto soltanto alla composizione del disco placentale, quivi modificandosi in modo notevole per comporre la decidua riflessa e la serotina. Invece quel medesimo strato negli animali ove tutta la faccia interna dell'utero funziona da placenta, o meglio da porzione placentare materna, non subisce in nessun tratto mutamento molto profondo. Ma non pertanto si modifica per modo da apparire per tutta la durata della gravidanza costituito da cellule per lo più cubiche, che guardate nella loro faccia libera appariscono pavimentose; che hanno contenuto finamente granuloso, nucleo ovale o irregolarmente rotondo; mancano di membrana limitante, almeno in apparenza; la materia che le tiene unite tra loro è tanto scarsa da farsi appena discernere; infine si colorano male coi liquidi di carminio e di ematossilina.

Ora, chi consideri la grande somiglianza di caratteri offerta dagli elementi cellulari di sopra ricordati, s'accorge subito come tal fatto debba avere molto contribuito a convincere l'*Ercolani* che gli elementi medesimi dovessero ritenersi tutti ugualmente derivati da neoformazione deciduale. La quale opinione non riconosciuta per vera dal *Kölliker*,

(1) Veggasi la 1ª pagina.

fu nondimeno avvalorata da quanto ebbi ad osservare io stesso nel 1885; vale a dire che nell'utero gravido della cavalla e dell'asina s'incontrano spessissimo ammassi multipli di cellule aventi un diametro di $0^{mm}020$ a $0^{mm}048$ le quali in nulla differiscono da quelle costituenti la decidua negli animali ove questa membrana è da tutt[illegible] messa [1]; e che anche quando siffatti ammassi di elementi istologici giganteschi non si sono sviluppati, s'incontrano fra le comuni cellule neoformate alcuni elementi del doppio più grandi.

---

[1] L. Lombardini — *Sull'utero di cavalla nei primi mesi della gravidanza. Osservazioni anatomiche.* Giornale di Anatomia, Fisiol. e Patologia degli animali, Pisa 1885. Fas. IV.

Capitolo II.

Struttura e sviluppo della placenta diffusa.

La placenta diffusa raffigura, come è noto, il modo più semplice di connessione che s'incontri nei mammiferi, tra i tessuti materni e gli involucri fetali. Quella infatti compongono, da una parte, semplici ed innumerevoli follicoli sparsi su quasi tutta la superficie interna dell'utero; e dall'altra parte altrettanti villi del corion. I primi ed i secondi sono percorsi profondamente da un reticolo capillare, e vestiti all'esterno, o meglio, nella superficie libera, da epitelio ad elementi di varia forma.

Le due porzioni si sviluppano, per quanto sembra, contemporaneamente, nei primi periodi della gravidanza, e pongonsi a contatto tra loro senza però congiungersi in nessuna guisa. D'onde viene, come già dissi, che all'epoca del parto il loro distacco sia incruento.

In tutti gli animali ove s'incontra questa forma placentare, cioè nei pachidermi comuni, negli equidi, nei cetacei e nei camelidi, si hanno gli stessi caratteri generali. Nonpertanto in ognuno di questi gruppi zoologici notansi, per tale rispetto, alcune particolarità che lo fanno distinguere dagli altri.

a) Pachidermi comuni.

La placenta già formata di questi animali fu in passato presa a studiare e descrivere da parecchi naturalisti, come *Hunter* (1) *Baer* (2) *Flourans* (3) *Eschricht* (4). Però l'ultimo soltanto ne pose in chiaro esattamente e compiutamente la struttura. A' nostri giorni la placenta stessa illustrarono pure, in

(1) *Essaies and observations, on Natural History* ec., pubblicate dal prof. Owen. London, 1861.
(2) *Untersuchungen über die Gefassverbindung Zwischen Mutter und Fruct.* Leipsig, 1828.
(3) *Cours sur la génération*. Paris, 1836.
(4) *De organis quae respirazioni et nutritioni foetus mammalium inserviunt.* Hafniae, 1837.

alcuni rispetti, il *Turner* (1) l'*Ercolani* (2), il *Balfour* (3) ed il *Tafani.* (4) Io m'astengo dal porgere qui un sunto dei loro lavori, per non oltrepassare il compito che mi sono imposto. Riferirò piuttosto alcune osservazioni che io ho potute eseguire intorno allo sviluppo di quell'organo; osservazioni che il lettore potrà facilmente mettere a riscontro con quanto dissero sullo stesso soggetto i citati autori nei loro pregevoli scritti.

Nella maiala non gravida la mucosa uterina si trova sempre coperta da epitelio ad un solo strato di cellule cilindriche sormontate da cigli nella loro estremità libera. Per contrario quando l'organo predetto è esaminato verso la metà della gravidanza, le cellule epiteliali mancano, in generale, dei prolungamenti ciliari, ed appariscono irregolarmente rotondeggianti o pavimentose.

Questi mutamenti della superficie interna del viscere sarebbero per alcuni, come ho accennato altrove, da attribuire a ciò che dopo la fecondazione il vecchio epitelio dispare, e ne piglia il luogo un nuovo tessuto. Nè certamente si può negare che l'epitelio uterino si trasformi durante la gravidanza; ma rispetto al modo ed al tempo di siffatta trasformazione nulla sappiamo ancora di certo. Nell'animale del quale ora mi occupo, i notati mutamenti delle cellule epiteliali dell'utero, in specie quelli di forma, duranti le prime due settimane della gestazione si osservano soltanto in alcuni tratti. Ond'è per lo meno probabile che in questo primo periodo, il cambiamento nell'aspetto dell'epitelio sia indicativo d'una semplice modificazione degli antichi elementi cilindrici, avvenuta per forza della ipertrofia da cui è allora invaso tutto l'organo. Ad ogni modo tale supposizione sarebbe avvalorata dai seguenti fatti.

Parecchi anni addietro mi fu recato come gravido un utero di maiala che non conteneva nessun uovo. Tutto l'organo, misurato senza disfare le circonvoluzioni intestiniformi nelle quali è naturalmente composto, aveva 39 centimetri di lunghezza, ed un volume un poco maggiore del consueto; da ciò forse la credenza che potesse essere ai primi periodi della gravidanza.

---

(1) *Lectures on the comparative anatomy* ec. 1876, op. cit. a pag. 20.
(2) *Sulla parte che hanno le glandule otricolari dell'utero* ec., 1873, mem. cit. a pag. 15.
(3) *A Treatise on Comparative Embryology.* V. II, pag. 208-210. London, 1881.
(4) *Sulle condizioni uteroplacentari* ec. Firenze 1886, pag. 65-92.

Apertolo in tutta la sua estensione, trovai la superficie interna del corpo disposta a pieghe irregolari, rossa, tumida ed assai vascolarizzata. La stessa superficie nelle due corna del viscere presentava piccole pieghe trasversali oppure oblique che cancellavansi però esercitando lieve distensione della mucosa; la quale appariva qui assai più tumida e vascolarizzata che nell'altra parte del viscere medesimo sopra indicata. Gli sbocchi delle glandule otricolari erano circoscritti da epitelio cilindrico. Per contrario l'epitelio della circostante mucosa, esaminato dalla sua faccia libera, assomigliava a quello pavimentoso. Però nei tagli verticali di tutta la parete uterina esso mostravasi composto da cellule manifestamente cubiche. Cosicchè, non potendo dubitare che l'organo da me esaminato fosse in realtà vuoto, pensai spettasse ad un individuo ucciso nel periodo del calore.

Intanto volli esaminare lo stato della mucosa in altro utero della stessa specie d'animali, gravido da circa 45 giorni; nel quale i feti erano lunghi 5 a 6 centimetri dalla nuca alla base della coda. In questo caso le corna uterine avevano le pareti molto ingrossate negli intervalli tra le cavità incubatrici; alquanto più sottili in corrispondenza di esse cavità. Esaminando la mucosa del viscere dopo averne ottenuta la colorazione col carminio alluminoso di *Grenacher*, oppure con ematossilina [1], trovai che ell'era dappertutto coperta d'epitelio. Ma i caratteri di questo non mostravansi uguali in ogni tratto. Vicino alle estremità tubarie delle due corna, e precisamente 14 centimetri discosto dalle tube falloppiane, l'epitelio stesso era composto da cellule allungate, alquanto più strette nelle loro estremità profonde che in tutto il resto; e non distaccavasi dal tessuto sottostante duranti le manipolazioni eseguite per studiarlo. Da questo punto procedendo coi tagli verso le estremità delle due corna uterine, si vedevano le cellule farsi sempre più assottigliate e lunghe; finchè laddove quelle estremità continuavansi con le tube, l'epitelio pigliava aspetto decisamente cilindrico.

Nelle cavità incubatrici più prossime alle tube il detto epitelio appariva invece costituito da cellule assai grandi e di forma irregolarmente arrotondata. Distaccavasi con facilità in molti tratti; e quando pure restava in sito, era sempre alquanto discosto dalle pareti uterine. In questi casi le

---

[1] I pezzi erano poi chiusi in paraffina, e tagliati col microtomo di Iung.

cellule arrotondate apparivano disposte in corona le une a lato delle altre e così trattenute da materia intercellulare molle.

Nel mezzo delle tube la mucosa era pieghettata longitudinalmente; il suo epitelio mostravasi più compatto e resistente che nel punto di connessione con le corna uterine; tanto che le cellule, dond'era composto, più strette ed allungate di quelle dette sopra, non si staccavano dal tessuto sotto epiteliale qualunque fosse il metodo usato per farne i tagli e colorirli.

In altro utero contenente otto feti, tutti presso a poco al medesimo stadio dello sviluppo, (da 9 centimetri a 9 $^1/_2$ dalla nuca alla base della coda) la membrana mucosa tanto nelle cavità incubatrici, quanto nei tratti ad esse interposti, era pieghettata trasversalmente, rossa ed ipertrofica dappertutto in ugual grado. Nei tagli verticali queste pieghe apparivano al microscopio coperte da strato epiteliale ad elementi pavimentosi; elementi che invece mostravansi di forma cubica quando si potevano esaminare separatamente. Le dette pieghe trasversali combinavansi con quelle del corion, ma potevano essere separate le une dalle altre con lieve trazione. Ad occhio nudo la mucosa appariva soffice, rossa, tomentosa. Con deboli ingrandimenti del microscopio si scorgevano qua e là, regolarmente disposte, piccole chiazze circolari nude circondate da rilievi vellutati. Esse, come accennai già, furono descritte più specialmente e date in disegno, da *Eschricht*, dal *Turner* e dall'*Ercolani*. I vasi sanguigni s'arrestavano in massima parte attorno a queste aree formandovi anse più o meno grandi. Qualche volta però ne traversavano una parte. Con forti ingrandimenti i rilievi apparivano reticolati, e le aree o chiazze, circoscritte da questi, lasciavano scorgere nel loro mezzo l'orifizio d'una glandula otricolare.

Nei tagli delle pareti d'un corno uterino, eseguiti sui limiti di una o d'altra cavità incubatrice, si vedeva, a questo periodo, la mucosa disposta tutta ad incavi regolari (cripte) e coperta da epitelio pavimentoso a cellule molto grandi; le quali però, allorchè erano isolate e viste dalle loro faccie laterali, assomigliavano alla metà più larga d'una cellula conica.

Corion. Il corion della maiala non si connette in modo intimo come già dissi, con la placenta materna. I suoi villi vanno semplicemente a contatto della mucosa che veste la superficie delle cripte uterine. Esso corion presenta nella faccia esterna apparenza quasi simile a quella della mucosa

uterina; è sormontato cioè da rilievi reticolati interrotti qua e là da chiazze lisce irregolarmente circolari; chiazze che quando le due porzioni fetale e materna dell'organo placentare sono nei lòro rapporti naturali, corrispondono alle altre della mucosa uterina. Solamente quelle coriali sono rilievi, e non depressioni come le uterine; circoscritte da grosso orlo serpeggiantegli attorno; ed hanno nel fondo, che è assai ristretto, rilievi più piccoli. Nei tagli verticali, le villosità del corion appariscono semplici, coniche, oppure a clava, e sono coperte da epitelio pavimentoso.

b) Equidi.

Nella mia memoria già citata ho riferiti alcuni fatti riguardanti le condizioni anatomiche dell'utero della cavalla nei periodi fin'allora poco o nulla studiati della gravidanza. Quanto sono per dire qui ho tratto da osservazioni ed esperimenti eseguiti sull'altra specie di solipedi domestici, cioè sull'asina.

In una femmina di questa specie fatta uccidere al 27° giorno della gravidanza, il corno sinistro dell'utero presentava nella sua base un rigonfiamento sferoidale del diametro di centimetri 4 $^1/_2$; mentre l'altro corno, nel medesimo tratto aveva presso a poco l'ampiezza naturale; cioè il diametro trasverso di circa centimetri 3. La lunghezza di tutto il viscere non eccedeva 25 centimetri e $^1/_2$. Apertone il corpo e le corna longitudinalmente (T. 1ª, F. 1ª), trovai la mucosa di colore rosso, meno intenso in corrispondenza del corpo; composta tutta a pieghe longitudinali irregolarissime, più rade e più diritte verso l'orifizio interno della bocca del viscere; la trovai inoltre molto vascolarizzata e tumefatta. Nel luogo ov'erasi fermato l'uovo, la tumefazione appariva maggiore che in altre parti; tanto che le pieghe si vedevano colà trasformate in grosse sporgenze mammellonate (F. 1ª, *b*) larghe da 6 a 11 millimetri. L'embrione, misurato come stava dentro al sacco amniotico, aveva appena la lunghezza di 10 millimetri. L'allandoide occupava 3 centimetri e mezzo dell'asse longitudinale del corno. Lascio in disparte ogni altra particolarità intorno a questa membrana, aggiungendo solo che era coperta da uno strato semplice di cellule granulose poligonali; e nulla indicava il comporsi del corion alla sua superficie.

Per accertare se a questo periodo la mucosa uterina avesse già subìte modificazioni notevoli, o per lo meno degne d'essere ricordate, esaminai col microscopio moltissimi tagli verticali delle pareti uterine; tagli eseguiti col microtomo di *Iung* su pezzetti di queste pareti colorati in massa col carminio borico, e alluminoso di *Grenacher*, e poi chiusi in parafina col metodo a tutti noto. Quanto vidi in quei tagli dirò più sotto. Qui intanto ricordo i caratteri che presenta la mucosa uterina nell'asina non gravida. In una femmina di questa specie che aveva da 14 a 16 anni, la superficie interna dell'utero era dappertutto, meno s'intende tra gli orifizi interno ed esterno posteriori o della bocca del viscere, coperta da epitelio cilindrico; epitelio che aderiva fortemente al sottoposto corion mucoso, e continuavasi poi con quello delle glandule otricolari.

Le glandule stesse apparivano assai scarse, non molto grosse, ramose e piene di liquido chiaro. In alcune però parte di questo liquido aveva presa una bella tinta verde giallognola, ed aspetto oleoso. Il loro tessuto proprio era composto di congiuntivo fibrillare assai delicato e di piccoli corpuscoli.

I vasi sanguigni apparivano piuttosto grossi, in generale; ma non abbondanti.

Tornando ora all'utero gravido di 27 giorni debbo notare quanto appresso:

Base del corno destro. Nei tagli meglio riusciti la mucosa mostravasi coperta da un epitelio di forma cilindrica, continuo con quello delle glandule otricolari, come nell'utero non gravido. Però differiva da quest'ultimo perchè le sue cellule erano alquanto rigonfiate sui lati, un poco più corte e meno regolari. Talora questa irregolarità v'appariva così notevole da far credere che le fossero prossime a cadere. In alcuni preparati, immediatamente al disotto di queste cellule si vedevano abbondanti corpuscoli di congiuntivo; i quali corpuscoli erano molto grandi, in alcuni tratti strettamente addossati tra loro, e disposti in strato assai denso. Tramezzo a questi corpuscoli si vedevano sparse qua e là alcune cellule del doppio più voluminose. Le glandule otricolari presentavano in generale lo stesso calibro di quelle dell'utero non gravido; alcune però erano in diversi tratti dilatate e piene di liquido verde giallognolo.

Estremità tubaria del medesimo corno. Avvicinandosi coi tagli alla tuba

la mucosa non s'incontrava diversa pe' suoi caratteri da quella del tratto ora indicato. L'epitelio mostravasi pur qui di forma cilindrica, ma assai irregolare, e aderente mollemente al tessuto sottostante; per la qual cosa, nelle manipolazioni necessarie onde esaminarlo, si staccava con facilità. Laddove ciò accadeva scoprivansi talvolta alla base di esso epitelio alcune cellule rotonde separatesi dallo strato superficiale del derma mucoso. Anco in questo tratto dell'utero v'era abbondante proliferazione della parte vascolo-glandulare, e qualche cellula grande tramezzo alle altre. Le glandule apparivano in alcuni luoghi un poco dilatate, e contenenti la materia colorata detta di sopra.

Corno sinistro. Tutta la mucosa da questo lato appariva più tumida. Verso la base trovai qui pure qualche tratto ove l'epitelio era in continuità con quello delle glandule otricolari; ma per lo più le sue cellule mostravansi appuntate, un poco discoste l'una dall'altra, (T. 1ª; F. 2ª e 3ª) e ad orlo libero molto irregolare. Immediatamente al di sotto dell'epitelio era avvenuta una proliferazione abbondante di cellule rotonde, oppure ovali con grandi nuclei, ma di cui le pareti esterne si colorivano pochissimo col carminio, e solo alquanto più con l'ematossilina. Anco nel luogo ove era situato l'embrione, e precisamente sul contorno del tratto nel quale la mucosa aveva disposizione a mammelloni più o meno grossi, l'epitelio continuavasi tuttavia con quello delle glandule otricolari, ma appariva ugualmente mutato. Questa stessa alterazione si scorgeva spesso altresì nell'epitelio glandulare, specialmente nel tratto più prossimo alla superficie della mucosa e per una estensione variabile da una ad altra glandula. Al di sotto delle cellule cilindriche sformate, vedevansi grossi corpuscoli di congiutivo con nuclei molto colorati, ma a contorni chiari. (F. 3ª, *d*). E più in basso ancora, altri corpuscoli d'uguale aspetto, tra cui qualcuno molto più grande degli altri, con uno e talora con due nuclei. Nel resto del tessuto sotto epiteliale e interglandulare, la proliferazione era abbondante come nella parte del corno già esaminata.

Le glandule otricolari apparivano tutte per tratti rigonfiate, o come dire nodose; e in questi tratti piene di liquido verde giallognolo. Inoltre allargate a guisa di tromba in corrispondenza del loro sbocco. L'epitelio di questi organi, oltre ad aver presa forma pavimentosa come le cellule deciduali, mostravasi notevolmente alterato; cosicchè ne' suoi elementi per

lo più non si scorgeva ora il nucleo; il contenuto s'era fatto in alcuni granuloso, in altri d'aspetto omogeneo e notevolmente traslucido. (T. 1ª, F. 4ª, *f)*.

Nella regione mammellonata le condizioni della mucosa erano un poco differenti. L'epitelio appariva, nelle insenature tra uno ed altro mammellone, sempre un poco allungato e irregolarmente conico. Ma verso la parte più sporgente d'ognuno di questi, le sue cellule rigonfiavansi divenendo così rotondeggianti nella loro superficie. In corrispondenza della parte centrale invece si vedeva in alcuni tratti, sotto all'epitelio, uno strato di cellule neoformate debolmente tinto dal carminio; ma che nonpertanto apparivano manifestamente rotonde oppure poligonali. Questi elementi di nuova formazione si distinguevano assai (T. 1ª, F. 3ª, *d)* bene laddove l'epitelio era caduto per effetto delle manipolazioni usate nel preparare i pezzi onde studiarlo, ma caduto senza trarsi dietro le cellule sottostanti. In questi casi vedevansi i più superficiali degli elementi stessi irregolarmente disposti alla faccia libera della mucosa. In vicinanza delle glandule otricolari, questo strato cellulare nuovo era anco più grosso che altrove, e lo stesso epitelio glandulare aveva preso, tutt'attorno allo sbocco d'ogni glandula, il medesimo aspetto.

Nei tagli eseguiti laddove l'allantoide aderiva mollemente alla mucosa, lo strato epiteliale cilindrico s'era già del tutto trasformato in epitelio a cellule irregolarmente rotonde o d'aspetto pavimentoso. (Tav. 1.ª fig. 3ª). Del resto in tutto lo strato vascolo-glandulare v'era abbondanza di corpuscoli del congiuntivo. Le glandule otricolari mostravansi qui non meno numerose che altrove; ma di calibro maggiore, in generale, ed alcune anco con dilatazioni notevoli. Come in tutte le altri parti dell'utero, infine, contenevano materia verde giallognola in queste dilatazioni.

Nella estremità tubaria di questo corno, l'epitelio era composto di cellule coniche un poco allargate, e si continuava con quello delle glandule uterine. Queste offrivano calibro minore che non avessero nei tratti del corno già esaminati; erano piene di liquido che più di rado rifletteva il colore verde giallognolo sopra ricordato. Mancava qui in ogni tratto lo strato cellulare di nuova formazione, come quello della parte ove aderiva l'allantoide, ed i corpuscoli di tessuto congiuntivo interglandulari erano più piccoli e meno abbondanti.

Ovidutti. In quello destro l'epitelio aveva forma conica, cioè si componeva di cellule allungate come quelle che si veggono nelle medesime parti dell'utero non gravido. La mucosa era qui tutta pieghettata e tumida per modo da otturare quasi il lume del canale.

Nell'ovidutto sinistro le cellule dell'epitelio assomigliavano quelle dell'ovidutto destro, e com'esse contenevano un grosso nucleo. Inoltre qui l'epitelio stesso aveva conservati in molti tratti i cigli vibratili, di cui mostrasi dappertutto fornito allorchè l'utero non è gestante. Vuol'essere anco notato che nella mucosa tutta di questa parte v'erano manifest i segni d'ipertrofia ed iperplasia, come nelle corna e nel corpo del viscere, tanto che pur qui l'epitelio antico cilindrico o conico, in alcuni tratti era stato sostituito da cellule di nuova formazione ovoidali oppure irregolarmente arrotondate.

* * *

Siffatto lavorio di sostituzione cellulare continua nel secondo mese, finchè l'antico epitelio è disparso in ogni parte della mucosa uterina. Contemporaneamente la mucosa stessa si conforma ad incavi semplici come quelli che si veggono fino al termine della gravidanza nei pachidermi comuni nei quali incavi s'insinuano i villi coriali in via di sviluppo.

Io ho studiato questo stadio evolutivo della placenta in altra femmina della stessa specie fatta uccidere a due mesi e sei giorni della gravidanza. In questo animale l'utero, nella sua faccia esterna, appariva come d'ordinario molto vascolarizzato. Il corno sinistro (quello gestante) era molto grosso; l'altro invece tre volte più piccolo e contratto. Con un taglio a Y ne misi a scoperto tutta la superficie interna fino alle tube falloppiane. Nel corno-sinistro dilatato era il feto, che uguagliava in lunghezza dalla nuca alla base della coda 7 centimetri e 4 mm. Il corion, da poco sviluppato, occupava tutto il corno, ma senza raggiungere ancora quello destro.

Ecco i mutamenti che s'erano operati nella mucosa. (Tav 1ª, Fig. 5ª e 6ª).

Corpo dell'utero. La detta membrana appariva come d'ordinario molto tumida; vascolarizzata e di notevole spessore; disposta a pieghe trasverse assai irregolari; pieghe che presso all'orifizio interno della bocca dell'organo, avevano preso, come nell'altro utero già descritto, direzione longi-

tudinale. Non vi si scorgeva la disposizione alveolare caratteristica della faccia uterina interna della cavalla, a 3 mesi di gestazione.

Corno destro. Qui la mucosa era tutta ridotta in fittissime pieghe irregolari, ipertrofica, e di colore rosso cupo.

Corno sinistro. Tutta la parete di questo corno mostravasi distesa e assottigliata notevolmente, in specie nella regione media, ove la membrana mucosa aveva presa disposizione a pieghe trasverse assai sottili. Queste pieghe apparivano un poco più grandi e rilevate verso le due estremità del corno. Nella detta regione media vedevansi 12 neoformazioni allungate e sporgenti come quelle che io ho già descritte nella cavalla ([1]). In questo caso havvi da notare soltanto che esse neoformazioni non presentavano ristringimenti laterali. La mucosa circostante appariva sormontata qua e là da piccoli rilievi biancastri di forma irregolarmente rotonda oppure ovoidale. L'esame microscopico delle varie parti del viscere diede i seguenti risultati.

Base del corno destro non gestante. Nei tagli verticali della parete uterina, la mucosa si mostrava composta di tessuto fibrillare molto ricco di corpuscoli rotondi, oppure ovoidali. Questi corpuscoli erano più abbondanti alla superficie libera della membrana, ove però non trovai epitelio. Le glandule otricolari apparivano qui abbondantissime, e formanti fasci, rispetto alla superficie della membrana, talora verticali, talora obliqui. Esse glandule erano dilatate per tratti, e contenevano nei loro prolungamenti il liquido verde giallognolo più volte notato.

Corno sinistro. Come già ho detto, il corno gestante si distingueva per avere nella sua regione media dodici sporgenze allungate alquanto differenti nella forma da quelle ch'io osservai nella cavalla. Debbo ora aggiungere che pure dal lato istologico non v'era perfetta identità tra le une e le altre. Perchè mentre nella cavalla alcune soltanto tra le cellule gigantesche costituenti quelle sporgenze racchiudevano un piccolo nucleo, nell'asina le cellule medesime mostravansi tutte con due nuclei, i quali talvolta riempivano due terzi di quelle.

Nella zona circostante alle ricordate sporgenze, la mucosa era in ogni tratto coperta da epitelio neoformato, o di sostituzione; epitelio composto

---

([1]) Memoria cit. p. 17 e 18

di belle cellule cubiche con nuclei molto colorati, ma con protoplasma estranucleare e contorno assai chiari. Siffatto epitelio mancava però nella estremità tubaria; e poichè ho detto prima di non averlo visto nemmeno nella base del corno destro, io penso si trattasse, in ambidue i casi di sfogliamento della mucosa avvenuto accidentalmente duranti le manipolazioni usate nel preparare i pezzi, colorarli ecc. E in tale opinione mi conforta il fatto che l'epitelio medesimo trovai dappertutto altrove, sebbene in qualche tratto, invece di mostrarsi nettamente cubico, apparisse composto da cellule ovoidi o rotonde ed a contorni male definiti. Inoltre esso epitelio non sempre riposava direttamente sul derma mucoso. Spesso anzi tra l'uno e l'altro s'interponeva uno strato talora di notevole spessore composto da cellule ovali neoformate, che al pari di quelle costituenti l'epitelio, coloravansi pochissimo col carminio, tranne nei nuclei.

Contemporaneamente alla neoformazione detta sopra, aveva principiato a modificarsi altresì la superficie generale della mucosa; la quale, nella zona occupata dagli involucri fetali s'era già conformata ad incavi larghi e più o meno profondi (F. 5ª, *g* e 6ª, *k*). Tra questi incavi se ne notavano alcuni già composti in follicoli, e ravvicinati gli uni agli altri per modo da far presagire fin d'allora come anderebbero costituendosi le cupule placentali che dovevano accogliere i ciuffi del corion. Questo era intanto accertato; che nel terzo mese di gestazione la placenta materna dei solipedi assomiglia perfettamente a quella del tutto sviluppata dei pachidermi comuni.

Allorchè la gravidanza è giunta al quarto mese, quando cioè il feto dell'asina è lungo 28 centimetri e mezzo, e quello della cavalla 14 a 16 centimetri, tutta la mucosa uterina apparisce ad occhio nudo disposta a piccole insenature circoscritte da sottile rilievo reticolato come vedesi nella F. 10ª della T. 2.ª Per mezzo del microscopio si osserva nei tagli verticali delle pareti uterine, che le insenature medesime sono tutte trasformate in follicoli placentari lunghi e stretti, vestiti da epitelio composto di grandi cellule pavimentose. Però questi follicoli (T. 1ª, F. 7ª *l*, *l'm*) non si compongono tutti nel medesimo tempo in gruppi cupoliformi, nettamente distinti come si osserva un poco più tardi anco nella cavalla. Molti di essi sono tuttora disposti tra loro in modo irregolare. Ma non pertanto ognuno apparisce vestito internamente da uno strato di cellule granulose e con grandi nuclei

come quelle ora ricordate, le quali debolmente si colorano con le soluzioni di carminio e di ematossilina. Questo strato cellulare distaccavasi facilmente duranti le manipolazioni necessarie per esaminarlo. Ed allora vedevasi che tra le sue cellule ce n'erano alcune più grandi delle altre. Med. tav. F. 8.ª

Al quinto mese (il feto ha a questo periodo la lunghezza di cent. 60), tutta la mucosa uterina si trova composta a cupole follicolari corrispondenti a ciascun ciuffo o pennello del corion, come nella cavalla, e separate l'una dall'altra mediante una o due glandule otricolari. (T. 7ª, F. 48). Frattanto ponendo a riscontro i preparati raccolti a questo periodo, così nella cavalla, come nell'asina, mi è parso di scorgere che nell'utero della prima le cupole placentali materne sono regolari così per l'uguaglianza del loro volume come per la disposizione; mentre in quello della seconda se ne trovano piccole e grandi, succedentisi senz'ordine, e per giunta non sempre poste sopra un medesimo piano della mucosa uterina. È inutile dire che la struttura di esse cupole ed i rapporti loro con le glandule otricolari sono perfettamente uguali nelle due specie.

La porzione fetale della placenta a questo periodo della gestazione è costituita dai villi coriali conformati a ciuffi o pennelli ricchissimi di vasi sanguigni, e coperti da un epitelio a un solo strato. Questo epitelio compongono cellule pavimentose, le quali guardate sul contorno d'un villo, o meglio d'una divisione di esso, appariscono irregolarmente quadrilatere. Negli intervalli tra i ciuffi coriali poi, ho viste alcune sporgenze coperte da un epitelio, le cui cellule sono molto allungate, di forma conica, con la base rivolta in fuori, ed embricate tra loro. Inoltre contengono un protoplasma che si colora pochissimo col carminio e con l'ematossina, ed un piccolo nucleo fortemente colorantesi con quelle materie. I rami dei villi sono incastrati nei follicoli delle cupole placentali materne come nella cavalla.

* * *

Per le cose esposte fin'ora in questo capitolo mi sembra si possa ritenere certo che nei solipedi, come negli altri animali prima citati, la mucosa uterina non perda d'un tratto il proprio epitelio appena avvenuta la

fecondazione, come fu affermato, ma che invece esso epitelio si rinnuovi pel sostituirsi, nel modo ordinario, di giovani cellule a quelle antiche.

Lo sviluppo dei follicoli placentari nell'utero vuol'essere quindi attribuito ad un processo assai semplice nel quale nulla interviene d'insolito, tranne l'accennata sostituzione delle cellule epiteliali. Quanto poi all'aggrupparsi di quei follicoli per costituire le cupole caratteristiche della placenta di questi animali, può spiegare facilmente chi pensi alla iperplasia cui soggiace la mucosa uterina nella gravidanza, ed alla neoformazione vascolare che avviene nel corion corrispondente. Per la qual cosa le due parti tendono a compenetrarsi scambievolmente.

Un'altra conseguenza discende dai fatti sopra esposti, cioè che nei solipedi, come *Turner* aveva notato nel Narwhal (Lectures ec. pag. 53), il feto può acquistare un certo grado di sviluppo (nel caso nostro in media circa 22 centimetri) prima che i follicoli placentari materni siansi formati.

Avvertenze intorno alle glandule otricolari. — Allorchè in qualcuno degli animali sopra ricordati si fa l'esame delle glandule uterine pochi giorni dopo avvenuta la fecondazione, ci accorgiamo subito che il loro calibro è cresciuto in modo sensibile. Esse glandule appariscono allora fitte per guisa da costituire, come già notai nella memoria citata a pag. 26, uno strato continuo di non lieve spessore. Più tardi però questi organi, pur seguitando ad ingrossare, divengono a poco a poco più radi; e mentre nel loro tragitto si mostrano rigonfiati per tratti e come nodosi, nelle loro estremità interne siffatti rigonfiamenti sono allora assai grandi.

Laddove si stabiliscono più intimi i rapporti tra le due porzioni fetale e materna della placenta si può dire in generale che mancano quasi sempre i tubi glandulari. La qual cosa avvertita prima da *Eschricht* nella maiala, fu più tardi messa in piena luce dal *Turner* e dall'*Ercolani*. Quest'ultimo dimostrò inoltre che anco nella cavalla i follicoli placentali materni non si trovano mai in connessione diretta con quelle glandule. Se ciò avvenga del pari negli altri mammiferi la cui placenta ha forma diffusa, vedremo tra poco.

Intanto ricordo come lo stesso *Ercolani* nell'esporre le proprie idee circa l'unità di tipo anatomico della placenta da lui ammessa, (v. a pag. 15) sostenesse tra altre cose che in tutti i mammiferi la porzione materna di

quell'organo è il prodotto di speciale lavorio d'onde hanno origine nuovi elementi cellulari e nuovi vasi, mentre restano in massima parte alterate o distrutte le glandule uterine. E questa affermazione, nel suo complesso, è conforme al vero; ma vuol'essere avvertito ciò nonostante che negli animali ultimi esaminati si trovano, al quarto o quinto mese di gravidanza, tutt'attorno ed al di sopra dei follicoli placentali, numerosi rami terminali di glandule otricolari, talora molto rigonfiati; cosicchè in questi casi l'alterazione ed il disfacimento si possono ammettere nella parte d'ogni glandula più prossima alla superficie mucosa, non già in tutta la sua massa.

Ho detto che le glandule uterine, assai fitte nel primo periodo della gravidanza, in seguito acquistano straordinario volume, ed in pari tempo diradansi. I quali fatti in apparente contrasto tra loro spiega agevolmente chi consideri, come l'utero durante la gestazione doventi a poco a poco per lo meno sei o sette volte più ampio che prima non fosse. Come d'altra parte la neoformazione cellulare della sua membrana mucosa avvenga sempre negli spazj interglandulari; cosicchè mentre le glandule debbono per necessità scostarsi l'una dall'altra, il tratto di esse più prossimo alla superficie interna del viscere ove maggiore è la quantità dei nuovi elementi formatisi, va soggetto ad essere compresso e quindi ad atrofizzarsi. Questa spiegazione che è in accordo con quanto ho esposto di sopra, trova conferma in quei casi di anormali neoformazioni cellulari da me osservati nell'utero della cavalla e dell'asina. Quivi infatti le glandule otricolari non solo apparivano in generale meno numerose che nel resto del viscere, ma per giunta sempre maggiormente scarse, e per lo più atrofiche, nei tratti loro prossimi alla superficie della mucosa, ove le cellule granulose di quelle neoformazioni mostravansi serrate strettamentre tra loro.

Venendo ora ad esaminare il contenuto di queste glandule ricordo prima di tutto come io abbia detto più volte d'aver trovato nell'utero gravido e non gravido dell'asina il contenuto medesimo d'un bel colore verde giallognolo. Ora mi preme aggiungere che in siffatta guisa mutato esso riempiva i rigonfiamenti già avvenuti fin dal primo mese della gravidanza, nell'asina gestante, in tutti i tubi glandulari; mentre di rado scorgevasi laddove le glandule avevano conservata la forma regolarmente cilindrica. Appariva talora come una massa liquida omogenea trasparente diffusa in tutto il rigonfiamento;

altre volte questa massa mostravasi più compatta ed irregolare nei suoi contorni, oppure divisa in due o più parti nettamente distinte, ravvicinate più o meno l'una all'altra. Qualche volta le divisioni erano molte; per esempio nell'utero gravido di due mesi e sei giorni ne ho contate fino a sette in un medesimo rigonfiamento. Il colorito non aveva in tutte la medesima intensità; era assai forte in quelle più grandi; mostravasi più sbiadito nelle piccole, fossero esse isolate o raccolte insieme in un medesimo rigonfiamento. L'epitelio glandulare appariva composto da cellule cilindriche; ma queste cellule sembravano in alcuni rigonfiamenti un poco più corte. (T. 7ª, F. 47ª).

Per mettere in chiaro quanto m'era possibile la natura delle materie liquide o semiliquide sopra indicate, ho eseguite alcune ricerche che qui riferisco.

Ognun comprende non essere possibile raccogliere dall'utero d'un animale anco di grossa corporatura il contenuto delle glandule otricolari. Cosicchè lo studio di questo può farsi soltanto sottoponendo tutto il tessuto nel quale le glandule stesse sono contenute, a quei reagenti che hanno un'azione diretta sulle sostanze da cui il contenuto stesso si presume formato. Queste sostanze potevano essere albuminoidi, oppure adipose. Io ho perciò sperimentato sopra di esse alcuni reattivi, cioè quello di *Millon*, il benzolo ed una soluzione di potassa all'1 %. Ed ecco come ho proceduto.

Prima di tutto immersi nel reattivo di *Millon* alcune fibre muscolari dello stomaco del cammello state già qualche tempo nell'alcool ordinario. Queste fibre presero, dopo dieci minuti un colore rosso cupo, come di ruggine; e mezz'ora più tardi erano rimpiccolite, dure, friabili. Uguale trattamento usai per una massa di fibrina tolta allora dal sangue estratto da un cavallo; massa che si tinse pure in ugual modo dopo pochi minuti, doventando dura in capo a mezz'ora e più piccola. Io era dunque certo per questo saggio del reattivo, che se il liquido contenuto nei rigonfiamenti delle glandule uterine componevasi di materie albuminoidi, avrebbe perduto nel liquido di *Millon* il proprio colore verde giallognolo, per prendere quello di ruggine, ed in pari tempo farsi più denso a scapito del suo volume.

Allora posi nel medesimo liquido sottilissime fette di pareti uterine tolte da due uteri di asina uno a 27 giorni, l'altro a due mesi e sei giorni di gra-

vidanza. Fette ottenute col microtomo, da pezzi colorati in massa mediante il carminio alluminoso di *Grenacher*. In queste fette si vedevano benissimo, sotto al microscopio, le porzioni dilatate delle glandule otricolari piene di liquido verde giallognolo. Dopo cinque minuti d'immersione, toltele dal reattivo, le lavai nell'acqua distillata; e passatele poi nell'alcool ordinario, indi in quello assoluto, e infine nell'olio di garofani, le chiusi nel balsamo del Canadà.

Esaminando questi preparati col microscopio, scorsi nei detti rigonfiamenti glandulari le stesse masse liquide colorate come nei tagli trattati nel modo ordinario. Però dopo ventiquattro ore dacchè i preparati stessi erano stati chiusi nel balsamo, il colore giallo-verdastro era divenuto decisamente giallo arancione; ed in alcune glandule tutta la massa del contenuto così modificato nel suo aspetto, presentava una parte centrale più scura, rotonda oppure ovale, e circoscritta da orlo assai netto. In altre poi la massa medesima appariva spartita in due o tre porzioni globiformi di vario volume circondate da un'altra più liquida e di colore più chiaro.

Tagli uguali ai precedenti trattai con soluzione alcoolica di potassa all'uno per %, e poi con benzolo, per accertarmi se il liquido glandulare si discioglieva sotto l'azione di quest'ultimo reagente. Uno di qnesti tagli tenni per 20 minuti nella soluzione potassica e quattro ore nel benzolo. Il carminio ond'era colorato si mantenne discretamente rosso. Altro taglio tenni 40 minuti nella soluzione, e 4 ore nel benzolo. Quest'ultimo appariva dipoi scolorato e rimpiccolito. Esaminandoli entrambi dopo averli chiusi nel balsamo, trovai che nelle glandule del primo, le masse liquide dei rigonfiamenti erano rimaste fortemente colorate in giallo verdastro, mentre nel secondo, che ho detto essersi scolorato molto, quelle masse sebbene anch'esse colorate, contrastavano meno col tessuto circostante. Il pezzo nel tutto assieme rifletteva una tinta giallo-verdastra chiara.

Quest'ultimo pezzo rimisi a colorare nel carminio alluminoso, per 20 minuti, quindi lo rinchiusi di nuovo nel balsamo. Allora il contenuto dei rigonfiamenti glandulari tornò a riflettere un bel colore giallo verdastro.

Mi preme notare in questo luogo che un taglio come gli altri, ma colorato con fucsina, e poi decolorato con alcool, si mostrò tinto di rosso più o meno cupo in tutte le masse liquide dei detti rigonfiamenti, mentre nel resto era tornato quasi incoloro.

Dai fatti che ho riferiti mi sembrava per lo meno dimostrato che il contenuto dei rigonfiamenti glandulari dell'utero dell'asina non fosse composto da materie grasse, sibbene albuminoidi. Contuttociò volli eseguire alcune ricerche che potessero in qualche modo confermare i risultati già ottenuti.

Per la qual cosa presi un pezzetto di tessuto adiposo stato un mese circa nell'alcool, e lo immersi nel reattivo di *Millon*, lasciandovelo circa 10 minuti. Di bianco che era dapprima divenne allora in alcuni piccoli tratti di colore giallognolo. Questi piccoli tratti giallognoli, esaminati sotto al microscopio, rispondevano ai vasi sanguigni ed alle areole di tessuto congiuntivo dentro alle quali erano le cellule adipose che mostravansi tutte bianche, cioè senza mutamento di colore nè sui contorni nè nel contenuto.

Altro pezzetto uguale posi per mezz' ora nella soluzione di potassa (1 per °/₀): poi per quattro ore nel benzolo. Esaminandolo sotto al microscopio, vi si vedevano poche cellule adipose; invece in ogni sua parte mostravansi minutissime goccioline oleose trasparenti e bianche.

Alcune fettoline di carne muscolare del bove, con molto tessuto adiposo, immersi quindi nel reattivo di *Millon*, lasciandovele per due ore e mezzo. In questo tempo avevano preso quasi tutte colorito giallognolo. Esaminatele al microscopio, trovai il tessuto congiuntivo ridotto in frammenti, e le cellule adipose disfatte.

Altre fettoline di tessuto adiposo tenni nella soluzione di potassa (1 per °/₀) due ore e tre quarti; toltele poi di là, le immersi nel benzolo, lasciandovele per egual tempo. Nell'esame che ne feci più tardi, trovai le areole del congiuntivo in massima parte vuote. In alcuni tratti queste maglie contevano masse diffuse di grasso; in altri la materia grassa era divisa irregolarmente in vescicolette sparse qua e là. Le une e le altre fette immersi nella soluzione di carminio alluminoso.

Quelle sottoposte all'azione del liquido di *Millon* si erano colorate imperfettamente, sebbene fossero rimaste nel carminio 48 ore. Sotto al microscopio si vedeva in alcuni tratti il tessuto areolare tinto in giallo chiaro, e dentro a ciascuna areola un liquido diffuso quasi affatto bianco. In altri tratti il detto tessuto areolare (congiuntivo) appariva di colore turchiniccio sudicio. Colorramento giallo rossiccio si vedeva soltanto nel decorso dei vasi sanguigni.

Le altre infine trattate con la potassa e col benzolo, avevano le areole, o maglie del tessuto congiuntivo perfettamente bianche. Il grasso non riempiva più, in generale, queste maglie; e soltanto in qualcuna si vedeva un po' di materia grassa diffusa.

Dopo ciò mi sembra non si possa più dubitare che la materia rinchiusa nei rigonfiamenti glandulari sopra indicati fosse di natura albuminoide.

c) **Camelidi.**

Sulla placenta di questi animali s'ebbero sin qui informazioni assai scarse. In generale i naturalisti affermano che essa si discosta da quella dei ruminanti comuni; in breve che ha forma diffusa. Il prof. *Turner* (1) parlando dei cammelli dice aver potuto osservare una grossa porzione del corion di dromedaria conservato nel Museo di Londra; non però l'utero da cui s'aveva tolto. In quella porzione trovò la superficie tutta coperta da brevi villosità; ma con una chiazza nuda di circa un pollice e mezzo in lunghezza; e dacchè, come ho detto, mancava l'utero, non potè accertare se questa chiazza avesse rapporto con qualche cosa d'analogo esistente nella superficie interna dell'utero medesimo. Descrisse la forma e l'estensione dei villi coriali, che nell'esemplare da lui esaminato variavano in lunghezza da $^1/_{20}$ a $^1/_{12}$ di pollice; erano alquanto ristretti nella base, e nella estremità libera claviformi; in massima parte non ramosi, e soltanto alcuni tra i più lunghi, con due o tre brevi prominenze o bottoni nella detta estremità. Siccome il pezzo era iniettato vide un bel reticolo vascolare intervilloso, ed un altro estravilloso non dissimile da quello che egli aveva già descritto nella cavalla, nell'*orca gladiator* e nel *Narwahl.* Dalla forma e dalla disposizione dei villi coriali *Turner* immaginò con giustezza che nella superficie interna dell'utero dovevano essere fitte cripte o follicoli destinati a ricevere i villi sopra detti. *Balfour* (2) parlando della placenta degli ungulati, riferisce quanto aveva detto il prof. *Turner* sulla placenta della maiala e della cavalla tra quelli in cui questo organo ha forma diffusa; ma nulla dice dei camelidi, e dichiara soltanto che i rimanenti ungulati

(1) *Lectures on the comparative anatomy of the placenta.* Edinburgh. 1876, pag. 55-56.
(2) *A Treatise on comparative.* Embryology V. II, p. 211, London 1881.

con placenta ugualmente costrutta, non differiscono in nessuna particolarità importante dagli altri già descritti.

In questi ultimi anni io ho potuto esaminare tre uteri gravidi di dromedaria, dal 7.° al 10.° mese di gestazione, come anco parecchie placente fetali emesse naturalmente dopo il parto, e farvi attorno le ricerche delle quali porgo qui i risultati.

Nel mio libro *Sui Cammelli* ho già descritto e porto in disegno l'utero non gravido di quest'ultimo animale, e mostrato come per la forma e disposizione generale delle sue varie parti differisca poco da quello della vacca. Stimo quindi superfluo tornare a descriverlo in questo luogo. Soltanto può essere utile ricordare che anco nella dromedaria, come negli altri mammiferi già esaminati, la mucosa uterina, prima della fecondazione, si mostra coperta da uno strato di belle cellule cilindriche. Se però queste cellule s'incontrino del pari quando la gravidanza è principiata, non posso affermarlo; perchè, come ho già detto, le osservazioni da me fatte riguardano periodi molto inoltrati di quella; periodi nei quali il feto è del tutto coperto di pelo, ed ha raggiunta la lunghezza di 80 a 85 centimetri dalla nuca alla base della coda.

L'utero nel tutto assieme è allora d'enorme volume, molto vascolarizzato in ogni parte; le sue corna sono rivolte prima in avanti, in fuori ed in basso, poi in addietro ed in alto a modo di spire.

Dal di fuori si sente che il feto occupa uno di detti corni (il sinistro nei casi da me esaminati) dalla estremità tubaria fino al corpo del viscere.

Aprendo questo longitudinalmente si vede allora che gli involucri esterni del feto si estendono anco a tutto il corno destro. (Tav. 2ª fig. 11). Debbo avvertire frattanto che negli uteri al 7.° ed all' 8.° mese di gestazione gli involucri stessi non avevano più connessione in nessun tratto con la superficie interna del viscere. La qual cosa, io penso fosse dovuta in parte ai deboli legami che nella dromedaria v'hanno tra le porzioni fetale e materna della placenta, specialmente a questo periodo; in parte alle manipolazioni eseguite da coloro che estrassero l'utero dall'addome di ciascun animale per portarlo, da non breve distanza, nel mio Gabinetto. A pensare in tal guisa m'induce il fatto che nell'altro utero gravido di dieci mesi, usando alcune cautele, mi riuscì d'asportare pezzi di 6 e 7 centimetri quadri ove le dette

porzioni erano tra loro connesse, ed a questo modo conservarli durante la loro immersione nei liquidi adoperati per indurirli, colorarli ec.

Superficie interna del viscere. Nei tre periodi di gravidanza sopra indicati trovai la mucosa uterina di colore rosso ove più ove meno intenso, ipertrofica e finamente cribrata. I pertugi che le davano questa apparenza, guardati con una lente, pigliavano aspetto d'incavi o follicoli ad orli poligonali ravvicinati gli uni agli altri come le celle d'un favo. (Tav. 2ª fig. 10).

Le pieghe che d'ordinario s'incontrano in detta membrana prima della fecondazione, e probabilmente anco qualche mese dopo che l'uovo fertilizzato ha fatto la sua discesa nell'utero, erano già scomparse. Invece queste pieghe apparivano numerose, molto prominenti, e per lo più dirette verticalmente, tra gli orifizi interno ed esterno della bocca dell'organo, ove la membrana medesima era di colore bianco gialliccio, non cribrata, e coperta da materia viscida. Questa ultima anzi formava qui, come in altri animali, un vero turacciolo tra i due orifizi già ricordati.

Facendo sezioni verticali della parete d'un corno uterino, questa riusciva composta nella faccia interna, ad incavi alternati da prolungamenti di varia forma. Alcuni tra essi mostravansi più larghi nella base che all'apice, e quivi talora divisi in due rami secondari; altri irregolarmente quadrilateri, più o meno grandi, con una o due appendici sottili situate sugli angoli più interni o liberi, per lo più con ampia apertura mediana. (Tav. 3ª fig. 14). Cosiffatte apparenze che ottenevansi spesso in un medesimo taglio, avevano la loro ragione, come ognuno facilmente comprende, nel modo col quale ciascun follicolo era stato riciso dal microtomo, o ciò che vale lo stesso, nella positura che i diversi follicoli presentavano quando il microtomo faceva la sua corsa orizzontale nel preparato.

Nell'utero gravido di sette mesi la forma dei follicoli appariva, generalmente, tubulare ed assai semplice, tanto che s'avrebbe avuto ragione d'assomigliarli suppergiù a diti di guanto in parte rovesciati. Ma nei successivi periodi essi avevano subìte notevoli modificazioni nel loro aspetto generale; apparivano fin dall'ottavo mese di pregnezza quasi del doppio più larghi, in specie nella loro regione profonda. Per giunta in questa stessa regione s'erano formate dilatazioni secondarie che ne aumentavano la capacità, dando loro apparenza alquanto complessa. Vedremo più innanzi che analoghi mutamenti s'erano operati del pari nei villi del corion.

La superficie mucosa follicolare non era coperta, come quella dell'utero non gravido, d'epitelio cilindrico ad elementi lunghi e stretti, o colonnari. Ma invece essa superficie componeva uno strato semplice di grandi cellule, in alcuni luoghi corte e quasi cubiche, in altri allungate, ma più grosse, in generale, e con estremità libera rigonfiata a guisa di clava. In breve nel settimo mese di gravidanza, e probabilmente anco prima di questo periodo, s'incontra nell'utero della dromedaria siffatto epitelio le cui cellule hanno manifesta tendenza ad ingrossare e prendere la forma irregolarmente arrotondata, o poligonale. Tali cellule, al pari di quelle dei follicoli placentari della cavalla e dell'asina, si colorano male coi liquidi carminati e di ematossilina; hanno nucleo assai grande racchiudente molti nucleoli, protoplasma estranucleare granuloso, membrana esterna per lo più distinta (Tav. 2ª fig. 13); come in questi ultimi animali si staccano con facilità duranti le manipolazioni necessarie per istudiarle.

Ora, allorchè si esamina con forti ingrandimenti un taglio dell'utero di dromedaria a dieci mesi di gravidanza, com'è appunto quello rappresentato nella figura 13 della Tavola 2ª, ci accorgiamo subito che ai mutamenti sopra enumerati altri se ne sono aggiunti non meno meritevoli di speciale esame. Anzitutto siamo colpiti da questo fatto generale, che le cellule dell'epitelio follicolare hanno subìta quella speciale modificazione designata dal prof. *Virchow* col nome di gonfiamento torbido; cioè appariscono ora non solo, come già dissi, ingrossate e convesse nella estremità libera, ma il colore bianco gialliccio sudicio del loro contenuto contrasta in molte di esse con la tinta scura dei nuclei e più specialmente dei nucleoli.

Alcune conservano, come innanzi, alquanto distinti i propri contorni; altre li hanno già confusi con quelli delle cellule vicine. In parecchi tratti del fondo allargato dei follicoli, esse cellule mostransi in via di proliferazione più o meno attiva. Nel qual caso l'epitelio follicolare presenta due o più strati di cellule, che hanno caratteri differenti; sono cioè grandi e molto pallide nel più superficiale; un terzo più piccole in quello profondo e con nuclei meglio distinti. Talvolta le prime oltrepassano di molto la linea dell'epitelio; tal'altra appariscono separate da quelle sottostanti, e già mutate nella forma, cioè irregolarmente ovoidi, o poligonali.

Questi stessi elementi, per effetto di graduale disparizione dei nuclei dovuta in particolar modo al successivo scoloramento dei loro nucleoli, pigliano in seguito aspetto di semplici masse granulose uniformemente torbide, o con appena qualche vestigio nucleare. Queste ultime infine, o compongonsi in gruppi più o meno voluminosi tra le due superficie materna e fetale della placenta, o si disfanno dando origine alla materia amorfa che in maggiore o in minore quantità s'incontra in questi luoghi.

Glandule. Le glandule otricolari che ho mostrato essere lunghe e ramose [1] hanno in generale direzione molto obliqua, e quasi parallela alla superficie mucosa, nella maggior parte del loro decorso; e soltanto con la porzione terminale, o di sbocco, appariscono incurvate verso la detta superficie. Io non le ho mai viste distese verticalmente come mostransi per esempio, nei solipedi. Da ciò procede che nelle sezioni verticali delle pareti uterine, assai di rado si abbiano lunghi tratti glandulari e più di rado altresì gli sbocchi di questi organi; mentre i primi si ottengono facilmente con tagli orizzontali, ed i secondi con quelli molto obliqui.

Rispetto al modo, o se vuolsi al carattere che si nota negli sbocchi glandulari, io debbo ricordare i seguenti fatti.

Nei tagli delle pareti uterine ove rimangono comprese le porzioni terminali di tre o quattro glandule (Tav. 3ª, fig. 14*b.b.b.*) queste porzioni sono in generale ugualmente conformate e disposte; ma differiscono un poco l'una dall'altra per certi rispetti. Ed invero, mentre tutte percorrono lo strato di tessuto congiuntivo che circoscrive ciascun follicolo, gradatamente allargandosi, questo allargamento è in alcune non molto sensibile, in altre notevolissimo. Per giunta le prime arrivano talora fino alla superficie libera della mucosa uterina, e le seconde sembrano confondersi col tessuto circostante innanzi d'arrivarvi.

Laddove il microtomo ha sezionato in tutta la loro lunghezza, o presso a poco, alcune di quelle glandule, come mostra appunto la figura 14 della Tavola 3ª, si vede bene che soltanto in breve tratto hanno subita dilatazione. Si scorge inoltre che nel punto di sbocco l'epitelio cilindrico di esse glandule è continuo con quello un po' diverso della mucosa circostante. (Veggasi anche Tav. 7ª, fig. 46*b*).

---

(1) *Sui cammelli.* Ricerche citate. Tav. V, fig. 11 e 12.

Nei tagli orizzontali delle pareti uterine si mostrano sin dapprincipio alcune sezioni trasverse di tubi glandulari più o meno ampj. In seguito scopronsi tratti di questi organi enormemente dilatati, e che vanno a perdersi nel tessuto parietale d'un follicolo. (V. fig. 1ª).

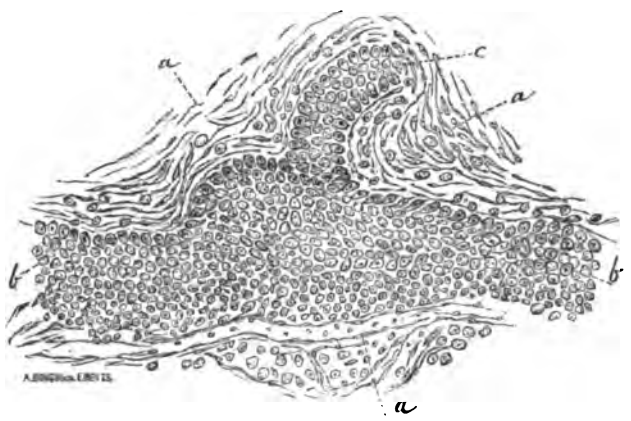

Fig. 1.ª — Glandula uterina ottenuta da un taglio orizzontale delle pareti d'un utero gravido di cammella.
a) Tessuto sotto mucoso.
a') Vaso sanguigno
b) Estremità dilatata della glandula.
c) Sezione della stessa glandula non peranco dilatata.
Oc. 2 Ob. 8 Hartnack.

Vasi. I vasi utero-placentali che s'avevano iniettati con colla e carminio in piccola porzione del corno sinistro all'ottavo mese di gravidanza, formavano nello strato profondo della mucosa un intreccio a larghe maglie irregolari. Dai rami di queste maglie muovevano poi vasi più piccoli che volgendosi verso le pareti dei follicoli le percorrevano fino ai loro orli liberi mandando lungo il tragitto, a destra ed a sinistra, numerosi ramuscoli. Questi infine dividendosi alla loro volta ed anastomizzandosi tra loro, davano forma ad una fitta rete capillare. (Tav. 7, fig. 46 *c.*).

Talora uno di questi rami percorreva tutta la parete del follicolo fino al suo orlo libero, per discendere in seguito dalla parte opposta della parete medesima, senza diminuire di calibro in modo notevole, quindi andava a perdersi nel follicolo vicino. Dalle sezioni del ramo stesso, cioè da quella ascendente e discendente, muovevano moltissimi ramuscoli laterali, che intrecciandosi tra loro conformavansi a rete come quella indicata sopra. Nell'un caso come nell'altro, le maglie vascolari sembravano talora circondare una cellula epiteliale, tal'altra due di questi elementi.

Corion. Il sacco coriale (Tav. 2ª, fig. 11 *d. d. d.*) occupa nella dromedaria l'utero tutto intero fino agli orifizj delle tube falloppiane, modellandosi perfettamente alla superficie interna di quello. Per modo che quando è disteso dall'aria ne piglia la conformazione restringendosi molto nel tratto corrispondente all'origine delle due corna, come si vede nella figura qui citata.

Esso corion è in generale letteralmente coperto nella sua faccia esterna o assorbente, da fitte villosità; le quali appariscono, come i follicoli che le debbono accogliere, alquanto diverse per forma nei varj periodi della pregnezza. Nel settimo mese io le ho trovate come le descrive il prof. Turner, cioè in generale semplici, fogliacee, lunghe da mm. 0,55 a mm. 0,70; larghe nella base da mm. 0,10 a mm. 0,16, e nella estremità libera da mm. 0,16 a 0,30; ed alcune soltanto, con due o tre lievi sporgenze in quest'ultima parte. Nell'ottavo mese però le vidi quasi tutte più larghe, e con depressioni numerose, così nelle estremità come negli orli laterali; depressioni alternate, com'è naturale, da rilievi. In fine al decimo mese di gravidanza in ogni villosità quelle depressioni s'erano fatte così profonde, da darle la forma complessa, ed irregolare, come si vede nella figura 9ª della Tavola 2ª sopra detta.

Vuol'essere aggiunto qui che ad ognuno dei ricordati periodi, tra le produzioni coriali fogliacee bene sviluppate, ce n'erano altre molto corte e d'aspetto mammillare. Che inoltre apparivano tutte vestite d'epitelio a cellule ovoidali assai grandi.

Nei corion di sette e d'otto mesi non trovai in nessun luogo chiazze nude come quelle indicate dal prof. Turner. Invece su l'altro di dieci mesi notavansi tre di tali chiazze larghe circa quattro millimetri, presso l'orlo esterno del lato sinistro, poi altra chiazza nuda circolare del diametro di quattro centimetri, nella estremità destra dell'organo qui accennato.

In un corion emesso naturalmente poco dopo il parto ho osservate alcune particolarità che mi sembrano importanti. I villi di questo corion non avevano più il carattere notato al decimo mese di gravidanza. Erano infatti assai meno lunghi, del doppio incavati, così nella estremità libera come verso la metà degli orli laterali, per guisa da apparire divisi in rami, oppure profondamente smerlati (Tav. 3ª, fig. 15). I vasi capillari mostravansi distesi dal sangue e colorati in giallo; perciò se ne poteva seguire il decorso come nei pezzi iniettati.

Ciascun villo conservava in gran parte il proprio epitelio, ma questo aveva subìte notevoli alterazioni, se non ovunque, certo in moltissimi luoghi. Prima di tutto le sue cellule erano divenute gonfie, d'aspetto mucoso e torbide (Med.ª Tavola, fig. 16). In alcuni tagli sembrava che diverse tra queste cellule si fossero fuse insieme; perchè vi si scorgevano masse di protoplasma pochissimo colorate avvolgenti molti nuclei perfettamente simili a quelli delle cellule epiteliali bene conservate. Alle volte si vedeva nella estremità d'un villo alcune di dette masse protoplasmatiche d'aspetto omogeneo, e in mezzo ad esse elementi cellulari quasi scomposti, o sivvero nuclei di varia forma con molti nucleoli bene distinti.

In altri tratti le cellule epiteliali erano a diversi gradi di un processo degenerativo. Alcune racchiudevano due nuclei piuttosto chiari; oppure il nucleo originale, disgregatosi invece di scindersi in due, aveva dato forma ad una massa granulosa allungata. Il contenuto di queste cellule era pure granuloso; ma si distingueva bene dai granuli derivati dal disgregamento dei nuclei perchè molto più chiaro. Laddove l'epitelio era gonfio e torbido le sue cellule apparivano tutte più lunghe del consueto; e mentre alcune sorpassavano le cellule vicine ed avevano presa forma clavata, altre mostravansi sferoidali od ovoidi. Queste ultime erano in generale le più voluminose (fig. 16*f*).

In alcuni tagli di questo corion ho trovato, specialmente nel fondo degli incavi intervillosi, veri ammassi di cellule sovrapposti allo strato epiteliale già guasto [1]. Siffatte cellule, vuoi pel volume assai maggiore di quello degli elementi di detto strato, vuoi per l'aspetto finamente granuloso del loro contenuto e la mancanza di membrana esterna, mi rammentano le neoformazioni deciduali che io trovai parecchi anni addietro nell'utero gravido della cavalla e dell'asina; ed alcune di quelle altresì che ho descritte più sopra. Per la qual cosa sarei inclinato ad averle anch'esse in conto di cellule che la placenta fetale aveva trascinate seco nel distaccarsi dalla materna. Mi conferma altresì in questa opinione il fatto che fu osservato dal Turner nella pecora e nella vacca, ove i villi fetali apparivano in alcuni tratti coperti da cellule epiteliali staccatesi dalle pareti dei follicoli

---

[1] Uno di questi ammassi cellulari è rappresentato nel mezzo della figura 16 lettera *f* sopra citata.

uterini durante il parto. Cellule di forma irregolarmente circolare oppure ovoide, a contenuto granuloso, con uno, due, ed anco tre nuclei assai grandi [1].

La parte profonda, o come dire lo stroma del sacco coriale, è formata in questo mammifero di tessuto congiuntivo giovine, composto in lamina assai resistente. La quale lamina che, come è noto, si modella sulla faccia esterna dell'allantoide, può essere separata senza difficoltà. Allora il corion, reso libero, è tuttavia tanto compatto da resistere per diversi giorni ad una forte pressione d'aria senza rompersi.

I vasi che nella indicata separazione rimangono adesi alla faccia interna del sacco coriale, muovono dal feto come nei ruminanti comuni per due arterie ombelicali, e vi ritornano per altrettante vene. Questi quattro tronchi vascolari, laddove formano il funicolo, si avvolgono in spira sopra se stessi tre o quattro volte. (Tav. 2ª, fig. 12 *j*.).

Le arterie (*h*) uscendo dal funicolo si dirigono l'una a destra, l'altra a sinistra lungo l'orlo anteriore del sacco coriale, e lo percorrono tutto fino alle sue estremità. In questo loro decorso mandano di tratto in tratto rami laterali che scorrono tutti, cioè quelli superiori ed inferiori, verso l'orlo opposto di esso sacco, ove s'incontrano e vi formano numerose anastomosi.

I vasi venosi sono satelliti degli arteriosi; e come questi si diramano dal centro alla periferia con andamento dicotomico, quelli procedono in ugual modo dalla periferia al centro per comporsi nei due tronchi che scorrono l'orlo anteriore del sacco coriale (Med.ª Tav., fig. 11 *e*.) tronchi che infine mettono capo, come già dissi, nelle due vene le quali concorrono a formare le spire del funicolo sopra detto.

Nei pezzi di corion di dromedaria iniettati con colla e carminio, s'incontra nella base dei villi una rete di vasi a maglie molto larghe. Inoltre da queste maglie vengono fuori uno a due rami d'onde hanno origine le reti capillari di ciascun villo (Tav. 7, fig. 51; veggasi anco la fig. 46). Più d'ordinario il vaso principale che monta sulle villosità le percorre sino in cima diminuendo alquanto di calibro; e ridiscende da un'altra parte perdendosi a poco a poco nelle maglie del reticolo. Il vaso stesso però fino

---

[1] *Lectures on the comp. anat. of the placenta*, p. 109.

dalla sua origine manda a destra ed a sinistra numerosissimi rami, che anastomizzandosi tra loro in mille guise danno forma al reticolo. Il quale reticolo che risulta come vedesi dalla disposizione presa fin dapprincipio dai ramuscoli laterali del tronco principale, è irregolarissimo.

Le sue maglie sono spesso più piccole negli spazj intervillosi che nel corpo dei villi. Le maglie più grandi si trovano ora nella base, ora nell'apice, o nella regione media.

Nel corion emesso naturalmente (Tav. 3, fig. 15 e 16), e di cui i vasi, quantunque non iniettati erano visibili mediante il microscopio, l'indicato reticolo sembra giungére talvolta fino alla superficie dell'epitelio coriale con le sue maglie; ma più d'ordinario non ne oltrepassa la base.

Allantoide ed amnios. Reputo inutile esaminare qui in tutte le loro particolarità questi due invogli fetali. Essi sono disegnati in modo esatto nella figura 11 della Tavola 2ª (lettere *e. e. e.* ed *f. f. f.*) ove è agevole scorgerne non solo le disposizioni generali, ma anco i rapporti; i quali in sostanza non differiscono da quelli osservabili nei ruminanti, in specie nella vacca.

***

Se dopo questa descrizione si esamini la placenta nel suo insieme, come ce la mostra la figura 13 della tavola II, ci sarà facile scorgere che sebbene in generale la non differisca da quella della maiala, della cavalla, e d'alcuni cetacei, non pertanto in certi rispetti si distingue più o meno da tutte. Meglio che a qualunque altra sarebbe da assomigliare a quella che il prof. Turner ha descritta nell'*Orca Gladiator.* (*Lectures ec.* pag. 45-49). V'è però da notare che sebbene in ambedue, la porzione materna sia rappresentata da follicoli indipendenti l'uno dall'altro; e la fetale da villosità d'ugual maniera che vi s'accomodano dentro, tuttavia un esame accurato lascia scorgere differenze non trascurabili tra l'uno e l'altro animale.

Prima di tutto se la figura schematica data dall'illustre anatomico di Edimburgo (op. cit. pag. 47) ritrae veramente la forma definitiva dell'organo placentare di quest'ultimo mammifero, siamo costretti ad ammettere che l'organo stesso risulti assai più semplice di quello della dromedaria, vuoi al decimo, vuoi anco al settimo mese di pregnezza. Da un'altra parte c'è

da notare che, secondo lo stesso autore, il modo di terminazione delle glandule uterine è cosiffatto nell'Orca, da dover concludere che le si aprono nel fondo di alcune cripte (op. cit. pag. 46).

Ora, nella dromedaria queste glandule ho già detto espandersi talvolta enormemente nel fondo o sui lati di qualche follicolo, per modo da confondersi quasi col tessuto di questo; ma più di frequente sboccare, alquanto dilatandosi, tra due o più follicoli. D'onde segue che nella superficie uterina s'incontrino qua e là piccoli tratti, come quelli rappresentati in (*b*) nella figura 14 della Tavola 3ª, ove la mucosa placentare è vestita da epitelio un poco diverso nella forma dal circostante; i quali tratti contrassegnano appunto le estremità alquanto allargate, e rovesciate in fuori, delle glandule uterine che hanno conservati i loro caratteri, e sboccano liberamente nella cavità del viscere.

Chi infine, i diversi gradi di connessione delle due porzioni fetale e materna della placenta, volesse ipoteticamente considerare come altrettanti periodi evolutivi d'uno stesso organo; periodi il cui massimo termine fosse quello che si vede nelle maggiori scimmie e nella donna, la dromedaria segnerebbe nella catena delle forme placentali, l'anello d'onde sono congiunti i pachidermi comuni ed alcuni cetacei, ai solipedi.

Capitolo III.

Placenta policotiledonale.

La placenta policotiledonale, o multipla, s'incontra nei ruminanti comuni, nelle antilopi ecc., ed è tra quelle che gli studiosi di cose anatomiche ed embriologiche presero ad esaminare da più lungo tempo. Essa è rappresentata da sporgenze di vario numero, forma e volume secondo le specie; sporgenze ricche di vasi sparse da una parte nella superficie interna dell'utero,e dall'altra in quella esterna dell'uovo. Le une e le altre unendosi tra loro e compenetrandosi danno origine ad altrettanti organi speciali (cotiledoni) d'onde il nuovo essere trae le materie occorrenti pel proprio sviluppo.

Quantunque, come ho detto, tali organi siano stati in passato presi in esame, reputo doverne parlare in questo luogo, per far note alcune ricerche

da me eseguite negli ultimi anni onde acquistare più esatta cognizione che prima non avessi intorno alla struttura ed all'ufficio della loro parte materna.

Per siffatte ricerche mi sono valso più specialmente di ruminanti domestici dei quali con minore difficoltà potevo procacciarmi gli uteri così in stato di riposo come a diversi periodi della gravidanza.

Pecora. Utero gravido di 25 a 30 giorni. A questo periodo della gestazione, nel quale il feto è lungo circa tre centimetri e mezzo dalla nuca alla base della coda, i caratteri della superficie interna dell'utero non appariscono ovunque uguali. Nelle estremità dei corni si trova la membrana mucosa disposta a sporgenze coniche di vario volume talora alquanto depresse nella loro estremità, e coperte in alcuni tratti da epitelio cilindrico un poco mutato; in altri invece questo epitelio manca e ne ha preso il luogo un' abbondante neoformazione cellulare. Le glandule otricolari vi si mostrano numerose soltanto tra una ed altra sporgenza; sono molto colorate dal carminio ed hanno le estremità libere, o di sbocco, dilatate.

Nel centro e verso la base di ciascun corno esse sporgenze, in generale appariscono più grandi ma non hanno ancora tutte l'aspetto di *tazze* o *acetabula* come le denominarono gli antichi; non pertanto si distinguono dalle altre ricordate sopra, per avere nella loro sommità, o parte superficiale più interna, una massa più grande di cellule neoformate, e sui loro lati glandule otricolari maggiormente dilatate che altrove. Debbo anzi aggiungere che alcune di queste glandule mostransi divise longitudinalmente, in un tratto più o meno lungo, dal loro sbocco verso l'estremità profonda o chiusa; e le due liste risultanti da siffatta divisione discostansi l'una dall'altra in guisa da formare due curve paraboliche, oppure un angolo ottuso molto aperto come abbiamo visto nella cammella (pag. 107, fig. 1.ª); con questa differenza frattanto, che quivi il tratto modificato doventa ben presto irriconoscibile, sia perchè a poco a poco si confonde con la massa cellulare proliferante, sia pel suo distacco dal resto dell'organo rimasto tubiforme.

***

Esaminando molti preparati del medesimo corno uterino si riesce a comprendere per quale processo avviene questa separazione tra le parti superficiali e profonde delle glandule otricolari durante la pregnezza, perchè appunto detto processo non ha raggiunto ovunque il medesimo grado di svolgimento. In alcuni luoghi infatti vedesi la porzione dilatata di una o più glandule quasi direi immersa tra le cellule neoformate, ma continua con l'altra porzione rimasta com'era prima. Altrove quella stessa porzione è in parte o del tutto confusa con la massa di dette cellule e ristretta tanto al di sopra da far certi che presto le due parti si separeranno. Infine tutto il tratto allargato disparisce nella ricordata massa, o almeno vi resta coinvolto per guisa da non essere più riconoscibile, tranne qualche volta laddove si continua con l'epitelio interglandulare della mucosa.

Questo lavorio di disfacimento della parte superficiale delle glandule uterine appare nella pecora tanto più prossimo al suo termine quanto maggiormente abbondante diviene la neoformazione cellulare che avvolge le sezioni superficiale e media di esse. E così in corrispondenza delle tazze sporgenti alla superficie della mucosa uterina ove appunto siffatta neoformazione è rigogliosa, le glandule sopra dette hanno più presto perdute le porzioni terminali e medie di cui soltanto qualche volta restano piccoli tratti manifestamente alterati, prossimi a disfarsi e sparire.

***

Quando la gravidanza è giunta al cinquantesimo giorno, ove s'esamini un piccolo cotiledone tra quelli più prossimi alle tube falloppiane, veggonsi già formati i follicoli materni e congiunti con le villosità coriali corrispondenti. La massa delle cellule di nuova formazione che riveste internamente quei follicoli si compone d'elementi arrotondati assai grandi, con nucleo sferico molto colorato dal carminio. Questi elementi hanno a sostegno fasci più o meno grossi di tessuto congiuntivo, alla superficie dei quali dispongonsi in strato non dappertutto regolare. Ed infatti la disposizione degli elementi medesimi a forma d'epitelio si trova in molti preparati solo nei tratti prossimi alle pareti muscolari dell'utero, che è quanto dire nel fondo d'ogni follicolo. Le porzioni tutt'ora rimaste delle glandule uterine mostransi a questo periodo spartite in gruppi attorno ai lati ed alle basi dei cotiledoni.

Verso la metà della gestazione, che dura nelle pecore giorni 147 a 151, quando cioè i follicoli materni ed i villi coriali incominciano a pigliare direzione quasi rettilinea e s'allungano molto, scorgesi tra le loro pareti respettive più o meno ampio strato di materia amorfa alquanto sciolta, e di colore bianco-giallognolo che contrasta con quello delle parti vicine molto penetrate dalle soluzioni, sia di carminio, sia d'ematossilina. Questa materia in mezzo alla quale talvolta si veggono alcune vescicole del pari non colorate e male definibili nei loro contorni, è osservabile fino al termine della gravidanza.

Nel 1882 il prof. *Bonnet* (1) pubblicò una memoria intorno a particolari bastoncini (Stöckschen) da lui trovati nelle cellule epiteliali della mucosa uterina della pecora gravida, cellule che avevano perduti i cigli vibratili; e ciò tanto nei cotiledoni come nelle caruncule libere. I detti bastoncini però non vide mai dentro alle glandule otricolari, ma solo talvolta nel contorno dei loro orifizj. L'Autore aveva fatte le proprie osservazioni in periodi bene determinati, cioè al 5°, 9°, 11°, 14°, 15°, 16°, 17°, 18° e 30° giorno della gravidanza. Ricordò i fatti notati due anni innanzi da *E. van Beneden* (2) cioè la presenza di bastoncini cristalloidi nelle cellule dell'ectoderma d'uova di coniglia, e che lo stesso *Bonnet* dice bacilliformi somiglianti a schizomiceti.

Ignoro se analoghe osservazioni siano state più recentemente fatte da altri. Per parte mia senza porre in dubbio quelle degli autori sopra citati, posso affermare che nei numerosi tagli da me eseguiti in uteri di pecora gravidi sono riuscito a scorgere con forti ingrandimenti del microscopio soltanto uno scarso numero di corpi bacilliformi sparsi qua e là nell'umore che s'incontra, tra i follicoli materni ed i villi coriali, non però dentro alle cellule dell'epitelio di queste parti. Mi astengo quindi dall'esprimere un giudizio sopra il significato da attribuire ai detti corpi, tanto più che lo stesso *Bonnet* afferma di non averli trovati nell'altra specie di ruminanti domestici da lui osservata, cioè nell'utero gravido dei bovini.

Vacca. In questo animale la placenta assomiglia certamente a quella della pecora; nonpertanto v'hanno tra l'una e l'altra differenze siffatte che meritano d'essere ricordate.

---

(1) *Deutsche Zeitschrift für Thiermedicin und vergleichend Pathologie.* Siebenter Band 1882. p 212-215.

(2) *Recherches sur l'Embryologie du Lapin.* Archiv. de Biologie V, I. 1880.

Utero gravido da 25 a 26 giorni. Corno non gestante; regione prossima alla tuba falloppiana. La superficie interna è coperta da epitelio cilindrico i cui elementi sono lunghi 0mm. 027 e larghi 0mm. 045; hanno contenuto granuloso che non si colora nè col carminio nè con l'ematossilina, e nucleo intensamente colorato da queste materie. Nei tagli trasversali di detto corno si veggono cinque sporgenze, parte irregolarissime, parte di forma mammillare, nelle quali v'è ovunque proliferazione del congiuntivo sottoepiteliale e perivascolare. Le glandule otricolari sono assai scarse verso le parti periferiche interne di quelle sporgenze, e molto dilatate. Inoltre l'epitelio che internamente le riveste ha principiato ad alterarsi per modo che molte delle sue cellule mancano dell'involucro esterno e del contenuto; quindi il loro nucleo rimasto libero, pur esso s'è mutato nella forma divenendo talvolta anco di colore più chiaro.

Nel luogo ove d'ordinario s'incontrano le porzioni medie di siffatte glandule un poco meno dilatate che quelle interne o di sbocco, vi sono ora fitti e grossi vasi sanguigni diretti verticalmente dalle pareti muscolari dell'utero verso la superficie libera della mucosa. Laddove più gagliarda è la ipertrofia ed iperplasia della stessa membrana, il suo epitelio è in attiva proliferazione. Cellule neoformate spingono innanzi a sè quelle antiche, che nompertanto rimangono talvolta aderenti alle altre per la loro estremità profonda; oppure le prime, crescendo, s'incastrano tra due di queste, le quali nei due casi mutano forma a poco a poco, cioè doventano poligonali o irregolarmente ovoidi ed in ultimo si disfanno (1).

Il processo di disfacimento m'è sembrato operarsi nel modo seguente. Dapprima il contenuto cellulare doventa più grossolanamente granuloso ed imbianca molto; poi il nucleo, che in generale componesi di nucleoli bene distinti ed assai colorati dal carminio, doventa a poco a poco chiaro nel suo centro come se i nucleoli di questa parte si fossero fusi e trasformati in una massa sciolta, trasparente, vitrea, mentre alla periferia i nuclei stessi appariscono colorati e densi come prima, tantochè nel tutto assieme raffigurano tanti anelli. In ultimo anco la parte scura d'ognuno si fonde e scolora in breve tempo, e così le cellule sono ridotte alla condizione d'una massa finamente granulosa bianco-giallognola.

---

(1) Tav. 3a, fig. 17, 18, 19, 20.

Utero a settanta giorni di gravidanza. Corno non gestante; estremità tubaria. Come nell'altro utero qui pure la superficie interna mostrasi composta a sporgenze (5 a 6 per ogni taglio trasversale) alcune irregolari, altre a forma mammillare. Queste ultime hanno talora perduto l'epitelio, oppure vi s'è alterato. Sono traversate dalle porzioni medie e terminali delle glandule otricolari soltanto nei loro lati. Esse glandule appariscono in questi tratti assai dilatate e per lo più in via di disfarsi.

Le sporgenze mammillari sono pallide verso la superficie libera, ed invece abbastanza colorate dal carminio in tutte le altre parti. In ognuna di queste, cioè tanto in vicinanza della superficie quanto nella regione profonda, mostransi composte di masse cellulari percorse nel mezzo da vasi sanguigni. Tra ogni sporgenza e le pareti muscolari dell'utero si veggono le porzioni periferiche dei follicoli glandulari aventi calibro alquanto maggiore di quelli dell'utero a 35 giorni di gravidanza, ed epitelio quasi dappertutto alterato nella forma. Esse sporgenze, a questo periodo rappresentano altrettanti cotiledoni materni in via di sviluppo. I vasi sanguigni che li percorrono hanno i tronchi principali incurvati verso la loro parte centrale; mentre presso la superficie gli stessi vasi assottigliandosi e suddividendosi in molti rami formano un intreccio irregolare.

Cotiledoni rudimentali del corno gravido. Esaminando queste parti nell'altra regione dell'utero, cioè dove è contenuto il feto, si trovano già composte a maglie o festoni tappezzati ovunque da strato regolare, continuo, di grandi cellule con nucleo molto colorato dal carminio, involte in una massa comune trasparente di colore bianco giallognolo, e per giunta in rapporto già coi villi dêl corion anch'essi tutti coperti da uguale strato di cellule. Le glandule otricolari formano attorno alla periferia d'ogni cotiledone così costituito, varj gruppi con i loro residui profondi. Quivi si trova tra il corion ed i follicoli cotiledonali materni, come nei luoghi ove lo stesso corion è a contatto con la mucosa interplacentare, scarsa materia giallognola insolubile nell'alcool e nel cloroformio; materia torbida che non si colora punto col carminio e pochissimo con l'ematossilina come notai nella pecora (1).

(1) Tralascio d'indicare i caratteri da me trovati nella placenta della capra ed in quella della *Antilope picta*, ove non ho visto nulla di diverso da quanto appare nella vacca, tranne il numero dei cotiledoni che indicherò più innanzi.

Origine e composizione della materia gialla interplacentare.

Rispetto al liquido che ho già detto, per mezzo del microscopio scorgersi tra le due superfici materna e fetale della placenta multipla tanto della pecora quanto della vacca, molti fisiologi del diciassettesimo e diciottesimo secolo come *Haller* (1), *Harvey* (2), *Bartolino* (3), *Warton* (4), *Prévost* et *A. Morin* (5), *Eschrict* (6), *Schlessberger* (7), *Gamge* (8) ecc., ammisero che fosse da considerare quale prodotto segregato dalla prima delle indicate superfici, cioè dalla materna; prodotto da essi denominato *latte uterino*. Però *Milne Edwards* (9) giustamente fece osservare che i detti autori non avevano apportato in appoggio del loro modo di vedere nessun fatto dimostrativo. In pari tempo anco il prof. *Colin* (10) espresse su ciò giudizio ricisamente contrario, affermando che il preteso succo uterino o cotiledonale era semplicemente il prodotto della decomposizione cadaverica.

Alla sua volta l'*Ercolani* (11), pure ammettendo che nella parte placentare materna dei ruminanti v'abbia speciale secrezione destinata a nutrire il feto, e senza discutere intorno alla natura di essa secrezione, sostenne la si dovesse attribuire ad un *nuovo organo glandulare* formantesi nell'utero ogni qualvolta l'uovo fecondato vi si sviluppa.

* * *

Tralasciando per ora di esaminare questa ultima opinione, ricordo intanto come per gli studj eseguiti da me onde accertare se ed in quali momenti si possa raccogliere nei cotiledoni apprezzabile quantità di liquido somigliante in qualche modo al latte ordinario, risulta quanto appresso.

---

(1) Haller. T. VIII. *Elementa Physiologiae*, p. 155-241.

(2) *De generatione animalium*, 1651, pag. 285.

(3) *De lacteis toracicis*. Sist. anat. 1652.

(4) *Adenographia* 1664.

(5) *Recherches Physiologiques et Chimiques sur la nutrition du foetus*. Mémoires de la Soc. Phys. et d'Histoire natur. de Genève 1841, T. IX, p. 232.

(6) *De organis qui respirationi et nutritioni foetus mammalium inserviunt*, 1837, p. 34.

(7) *Ueber Uterinmilch der Wiederkauer*. Annalen der Chemie und Pharm. 1855, 71, 46, p. 68-70.

(8) *On the Chemistry and Physiology of milky fluid found in the placental cotiledon of ruminants*. British and Foreign Med.-Chir. Review 1864, T. XXX, p. 180.

(9) *Recherches pour servir à l'Histoire natur. des mammifères*, p. 564, 565, 18, 8. In nota.

(10) *Traité de Physiologie comparée des animaux domestiques*. T. II, 1.ª ed. p. 600. Paris 1854-1856 2.ª ed. T. II, p. 1004.

(11) *Delle glandule otricolari ecc.* mem. cit. pag. 158.

1. *Utero di vacca al 98.° giorno della gravidanza.* Ove a questo periodo si separino lentamente le due parti fetale e materna dei più grossi cotiledoni, trovansi le superfici dell' una e dell' altra ugualmente asciutte, o se vuolsi non umettate in modo sensibile da materia lattescente. Anco se la seconda tra esse parti venga compressa nella base e sui lati, nulla sgorga dai suoi follicoli.

2. In utero come il precedente ma più innanzi nella gestazione (210 giorni), e per giunta ancora caldo, operando nella stessa guisa non riescii ad ottenere materia liquida o semiliquida. Però conservando lo stesso organo disteso sopra un banco di zinco per alcuni giorni ed alla temperatura di 6 a 10 gradi sopra lo zero, vidi quanto appresso.

Dopo circa 17 a 18 ore dacchè era stato tolto dall' animale, la separazione sopra indicata diede risultato negativo. Lo stesso avvenne sette ore e mezzo più tardi. Soltanto quando furono trascorsi circa due giorni dacchè l'animale era stato ucciso, le due parti dei cotiledoni si separarono con maggiore facilità di prima; e quella fetale mostravasi nella superficie alquanto molle. Ma anco allora non trovai nella materna, quantità apprezzabile di liquido.

Al terzo giorno, ripetendo la stessa operazione, ottenni da ogni cotiledone una poltiglia giallastra che manifestamente risultava da incipiente putrefazione.

3. A questo punto, dall'utero sopra ricordato staccai un grosso cotiledone che pesava grammi 27. Spremendo la porzione materna ottenni quattro grammi di poltiglia come quella indicata sopra; ed operando in ugual modo rispetto alla porzione fetale (pesante grammi 6) ebbi un solo grammo di liquido denso o poltiglia; la quale esaminata al microscopio trovai nel tutto assieme composta da liquido torbido ove scorgevansi molte vescicole sferiche, e qua e là cellule epiteliali nucleate con contenuto granuloso.

4. In piccole porzioni di esso liquido colorate con fucsina, azzurro di anilina e violetto di genziana vedevansi molte masse sferiche, alcune delle quali con nucleo. Inoltre micrococchi e diplococchi; i primi del diametro di 0mm. 002, i secondi lunghi 0mm. 004.

Inoculando il liquido medesimo a due topi bianchi (*Mus musculus*) si ottenero nei luoghi d' innesto piccoli ascessi il cui contenuto racchiudeva

micrococchi e diplococchi uguali a quelli sopra indicati. Alcune culture fatte con uguale materia in gelatina pectone diedero risultati identici [1].

5. In fine debbo notare che nella più volte ricordata poltiglia era una parte solubile in acqua distillata, che precipitò quando fu messa nel liquido di Millon. Siffatto precipitato d'aspetto fioccoso e di color bianco, nella tintura d'iodio si coagulò prontamente. Però mentre una porzione di esso divenne rossa scura, l'altra, che aveva volume maggiore, prese il colore della tintura medesima.

6. Per ultimo essa poltiglia, posta nel liquido di Millon diede un precipitato giallo-paglierino.

Questi fatti confermerebbero quanto aveva dichiarato il prof. *Colin* [2]; vale a dire che nei cotiledoni uterini dei ruminanti comuni in stato di gravidanza non abbiavi vera secrezione di liquido simile al latte ordinario; e l'umore spremuto dai cotiledoni medesimi in maggiore o minore quantità, di cui parlano molti fisiologi non sia altro, nella massima parte, tranne il risultato d'incipiente putrefazione. Ciò nonostante innanzi di esprimere su tale soggetto un giudizio definitivo non sarà inutile ricordare quanto si è fatto sin qui per mettere in chiaro la vera natura dei due liquidi sopra notati.

***

Latte tolto dalle mammelle d'alcuni ruminanti. Rispetto a questo basta ch'io riproduca le seguenti analisi come le più generalmente accolte nei trattati di Fisiologia degli animali domestici e di Chimica applicata al caseificio.

---

(1) V. Tav. 3.ª fig. 21 l. k. — Quest'ultime prove culturali furono eseguite dal dott. Virginio Bossi.

(2) V. pag. 118.

Composizione del latte di Vacca, Capra e Pecora
secondo Gorup-Besanez, Liebermann, Gautier ecc. (1)

	Vacca	Capra	Pecora
Acqua	86,76	86,76	83,30
Solidi	13,44	13,24	16,69
Caseina	3,50	2,92	5,73
Albumina	0,58	1,31	
Burro	4,03	4,48	6,05
Zucchero di latte	4,60	3,91	3,96
Sali inorganici	0,73	0,62	0,68

In 100 parti del medesimo liquido

	Vacca	Capra	Pecora
Acqua	85,7	86,4	84,4
Solidi	14,3	13,6	16,0
Caseina	4,8	3,3	5,3
Albume	0,6	1,2	
Grasso	4,3	4,4	5,4
Zucchero	4,0	4,0	4,1
Sali	0,6	0,7	0,7

Composizione media del latte di Vacca, Capra, Pecora e Bufala (2)

COMPONENTI		Vacca	Pecora	Capra	Bufala
Peso specifico	Minimo	1,029	1,0374	1,031	—
	Massimo	1,033	1,0381	1,036	—
	Ordinario	1,031	1,0377	1,032	—
Acqua		87,25	78,70	85,50	80,64
Burro		3,50	8,94	4,80	8,45
Caseina		3,50	6,34	3,80	4,26
Albumina		0,40		1,20	1,30
Lattina		4,60	5,01	4,00	4,51
Ceneri		0,75	1,00	0,70	0,84

(1) Robert Meade Smith. — *The Physiology of the domestic animals.* Phyladelphia and London 1889, p. 613.

(2) Analisi inserita dal prof. Giuseppe Sartori nel suo *Manuale di Chimica analitica applicata al Caseificio*, pag. 7. Milano 1889.

Latte così detto uterino.

Come notò l'*Ercolani* (1) primi a studiare chimicamente l'umore intercotiledonale furono *Prévost* e *Morin* (2). Secondo questi autori, o venga esso spremuto dai prolungamenti della placenta fetale, o dagli alveoli di quella materna, conserva sempre la stessa apparenza; mostrasi cioè denso, giallastro e più o meno macchiato in rosso per effetto del sangue che in maggiore o minore copia vi si mescola. Inoltre la quantità che se ne può raccogliere varia molto, com'è naturale, secondo il periodo a cui è giunta la gestazione.

Siffatto umore fu dagli autori stessi trovato sempre debolmente acido; coagulantesi per mezzo del calore ed anco dell'alcool freddo; ma in quest'ultimo caso solo in parte. L'analisi quantitativa eseguita sopra 250 grammi diede loro i risultati seguenti:

Albumina mescolata con fibrina e con materie coloranti del sangue .	grammi	30, 88
Caseina	»	0, 35
Materia gelatiniforme	»	1, 45
Osmazoma	»	2, 00
Corpi grassi	»	2, 10
	Totale grammi	36, 78

Fosfato di calce ed altri sali a quantità indeterminata.

Sebbene gli autori dichiarassero di non avere in proposito idee ben precise, furono d'avviso che la materia estrattiva sia mescolata ad una sostanza cristallina da essi supposta *zucchero di latte.*

Schlossberger in un suo scritto intitolato " *Il latte uterino dei ruminanti* " (3) dopo aver detto che le villosità dei cotiledoni fetali penetrano nelle glandule della superficie interna dell'utero senza che avvenga diretta connessione tra i vasi materni e quelli del feto, espose brevemente quanto aveva osservato intorno al latte medesimo.

Egli raccolse questo liquido, sia mediante leggiero raschiamento, sia con lieve pressione delle glandule otricolari, dopo averne estratti i villi coriali; ed avverte che operando siffatta estrazione con molta cura si riesce ad ottenere il latte non mescolato al sangue. Secondo l'autore una spremitura troppo forte può essere stata la causa per cui *Prévost* e *Morin* trovarono insieme al latte uterino fibrina e materie coloranti del sangue.

---

(1) *Delle glandule otricolari* ecc. Bologna 1868, pag. 157.

(2) *Recherches physiologiques et chimiques sur la nutrition du foetus.* Journal de Pharmacie. Nouv. Serie, T. II, 71, 1 Juillet 1842, pag. 304-331.

(3) *Die Uterinmilck der Wiederkaner.* Annalen der Chemie und Pharmacie. Band XCVI. Seite 68-70. 1855.

Schlossberger trovò la consistenza del latte medesimo paragonabile a quella della panna; e l'aspetto somigliante al latte ordinario ed al chilo. Esponendolo all'aria si condensava, ed aggiungendovi acqua diveniva fioccoso; ciò che gli fece pensare, come agli altri, che contenesse fibrina. Però dopo prolungato riposo di questa parte annacquata non ci vide col microscopio masse amorfe che avessero potuto accennare alla presenza d'una sostanza proteica coagulantesi spontaneamente. Il condensamento proveniva dall'essiccazione. L'autore credè d'avere osservato mediante il microscopio che nel liquido sopra detto erano cellule bene definite, granuli liberi e conglomerati d'aspetto simile ai corpuscoli infiammatorj (entzündung kugeln), o corpuscoli del colostro.

In quattro casi osservati trovò la secrezione lattea inodora, e di reazione debolmente acida somigliante a quella del latte di vacca che spesso è acida. Il filtrato non mostrò reazione dello zucchero per ebollizione con la potassa oppure col liquido di *Fehling*. Da tre prove ebbe lo stesso risultato; il che dimostrava l'assenza dello zucchero.

L'estratto alcoolico conteneva molto grasso, specialmente in forma liquida. Riscaldato con acido solforico vi si sviluppava l'odore d'acido aceto-butirrico. La combustione completa del secreto riuscì difficilmente. La cenere era mezza fusa, e conteneva acido fosforico, alcali, calce, tracce di cloro ed ossido di ferro.

Analisi quantitativa.

Feto di sei settimane		Feto di venti settimane	
Acqua	88, 07	Acqua	88, 03
Residuo fisso (seccato a + 120°)	11, 93	Residuo fisso (seccato a + 120°)	11, 97
	100, 00		100, 00
Grasso	1, 59	Grasso	1, 52
Cenere	0, 71	Cenere	0, 70
Albumina sostanza cellulare, e materia estrattiva	9, 63	Albumina sostanza cellulare, e materia estrattiva	9, 57

L'autore confrontando la secrezione uterina con quella mammaria della vacca trovò che nella prima le formazioni microscopiche somigliavano a quelle del colostro, mentre nel latte c'erano corpuscoli di burro. Il colostro, secondo le analisi di *Simone Boussingolth,* contiene 6 a 10 % meno di acqua che l'umore raccolto nei cotiledoni. E siccome il latte ordinario dello stesso mammifero ne presenta su per giù la medesima proporzione, doventa caratteristica la mancanza dello zucchero nell'umore sopra indicato. Vuolsi notare frattanto come anco nel colostro lo zucchero si trovi più scarso che nel latte spremuto dalle mammelle.

La quantità del grasso è pur essa minore nel latte uterino; e mentre nel colostro arriva a 2, 6 %, nel latte ordinario raggiunge la cifra di 3, 9 %.

La presenza dell'albumina fa rassomigliare il latte uterino più al colostro; il quale inoltre contiene caseina. I sali, per quantità, coincidono del tutto con quelli del latte.

* * *

Il dott. *Arturo Gamge* (1), esaminando lo stesso liquido, trovò che la sua reazione era normalmente alcalina, e doventava acida solo quando v'aveva principiato il processo di scomposizione. Secondo *Gamge* s'ha nella vacca la prima tra queste reazioni, cioè l'alcalina; e quanto al peso specifico è 1033 *Fahr.* 60. Inoltre la composizione chimica del liquido sopra ricordato è rappresentata dalle seguenti cifre:

Acqua		Grammi	879, 10
Materie solide	Albumina	„	104, 00
	Albuminati alcalini	„	1, 60
	Grasso	„	12, 33
	Sali inorganici	„	3, 74

* * *

Spielberger (2) occupandosi contemporaneamente del medesimo soggetto trovò come *Gamge* che nel così detto *latte uterino* mancavano lo zucchero e la caseina; e perciò non gli parve convenisse conservare a quell'umore la vecchia denominazione.

* * *

Aggiungo infine i risultati delle ricerche eseguite a mia richiesta nel 1891 dal chiarissimo sig. dott. *Ubaldo Antonj* aiuto di chimica generale in questa Università, ricerche delle quali gli sono molto obbligato.

Esame del liquido estratto dai cotiledoni uterini d'una vacca gravida.

Da n. 44 cotiledoni ho estratto per pressione 135 cent. cub. (gr. 142) di un liquido denso, giallognolo con leggiera tinta rosea, appiccaticcio, di reazione neutra alle carte di tornasole (appena estratto è leggerissimamente acido). Su di esso ho eseguite esattamente e con lo stesso ordine le reazioni accennate da *Prévost* e *Morin* (Journal de Chimie et Pharmacie, luglio 1842, 307).

---

(1) Edinburgh. *Veterinares Review* 1864, n. 46.

(2) *Zeitschrift für rationelle Medecine.* von Henle and Pfeufer. 1864.

Ecco i resultati di queste ricerche.

Per azione del calore (90°) si è formato un abbondantissimo precipitato (coagulo) bianco-sporco. Ho continuato il riscaldamento per un'ora, indi ho filtrato.

Il coagulo l'ho lavato più volte con acqua bollente indi l'ho fatto seccare in stufa a 100°. Poi l'ho trattato con etere in apparecchio a spostamento ed il liquido etereo per evaporazione mi ha lasciato una quantità di sostanza grassa, semi-fluida, giallognola, di odore leggermente rancido non spiacevole.

Il liquido separato dal coagulo l'ho saturato con acido solforico diluitissimo con che ho avuto un precipitato fioccoso, bianco non molto abbondante.

Ho separato questo con la filtrazione, ed al liquido quasi scolorito ho aggiunto ammoniaca in leggiero eccesso, ottenendo un precipitato bianco leggermente giallastro che ho constatato risultare di fosfato calcico.

Il liquido separatone l'ho posto ad evaporare a bagno-maria. Per azione del calore ho ora ottenuto la formazione di un deposito fioccoso risultante dalle successive precipitazioni di una leggiera rezzola bianca che man mano andava formandosi alla superficie del liquido.

Continuo a far evaporare fino a consistenza siropposa, indi tratto con alcole a 42° scaldo e filtro.

L'estratto alcoolico per l'evaporazione lascia un residuo di odore viroso ed urinoso insieme, appiccaticcio, giallastro, con alcuni cristalli incolori aghiformi, i quali però analizzati si rivelano costituiti da fosfato ammonico.

Ho trattato con alcole a 42° il residuo stesso, che non mi si è disciolto del tutto rimanendo indietro una sostanza biancastra fioccosa.

La nuova soluzione così ottenuta *non riduce* il reattivo di *Fehling*, almeno sensibilmente, con che si verrebbe ad escludere la presenza di zucchero di latte del resto solo sospettata dagli autori.

Riassumendo; le ricerche sopra esposte confermano pienamente le conclusioni degli autori per quanto si riferisce ad

Albumine coagulabili pel calore
Materie grasse
Caseina
Fosfato calcico;

avuto resultato negativo per quanto riguarda:

Zucchero di latte (o altri carboidrati riducenti il reattivo di *Fehling*).

Ricerca di zucchero nel liquido di cotiledoni di una vacca.

Ricevuti n. 10 grossi cotiledoni dai quali per pressione ho estratto 180 c. c. di liquido.

Diluito il liquido con tre volte il suo volume di acqua l'ho scaldato per 3 ore a bagno-maria a 90°, con che ho ottenuto un abbondante coagulo; ho filtrato e lavato più volte con acqua bollente il coagulo stesso. Il liquido filtrato, unitamente alle acque di lavatura, l'ho acidulato con acido acetico e, per evaporazione, ridottone il volume ad $^1/_3$. Ho filtrato nuovamente per separare la caseina ed altra albumina coagulatasi, ed il liquido l'ho trattato con leggiero eccesso di acetato basico di piombo, indi con carbonato sodico fino a decisa reazione alcalina. Il liquido filtrato l'ho evaporato fino a secchezza a bagno-maria. Ho ripreso il residuo con alcole diluito, e su questa soluzione ho eseguita la ricerca dello zucchero con la reazione di *Fehling* (modificata da *Worm-Müller)* con resultato affatto negativo. Ho ripetuto l'assaggio anche col metodo di *Almén* (ossido di bismuto e sale di seignette) col quale si può riconoscere lo zucchero anche in proposizione inferiore all'1 % (0,05 %) sempre però con resultato negativo.

Da ciò che ho riferito sopra mi sembra si possa intanto avere come indubitabile.

1.° Che la materia contenuta tra le due superfici fetale e materna della placenta nei ruminanti comuni, non risulti identica al latte mammario di questi animali.

2.° Che essa materia, durante la gravidanza, è molto scarsa, e quindi da ritenere come risultante dal processo osmotico che del continuo si svolge a traverso i vasi fetali e materni, e dal disfacimento degli elementi di nuova formazione che in detto periodo abbondano sopra i tessuti posti tra loro a contatto.

3.° Che il liquido ottenuto spremendo i villi fetali ed i follicoli materni dopo la morte dell'animale, non sia altra cosa tranne la parte più molle e putrescibile degli uni e degli altri, mescolata al sangue tratto fuori nella compressione dai vasi respettivi.

Modo di sviluppo dei cotiledoni materni.

Se dopo avere esaminata la struttura della placenta multipla nel suo complesso se ne consideri in particolar modo la porzione materna, troviamo tra i varj gruppi dei ruminanti che ne sono provveduti, differenze talvolta notevolissime. Ed invero mentre per lo più si deve ammettere che la detta porzione muova da particolari rilievi della mucosa uterina già palesi nel feto, s'incontra qualche specie ove i rilievi stessi mancano sempre nell'utero

non gravido, come fu notato dall'*Ercolani* (1) in quello del *Cervus porcinus*. Cosicchè s'hanno in tal caso condizioni di sviluppo del detto organo analoghe a quelle osservabili negli animali la cui forma placentare è molto diversa.

Anche laddove i rilievi mucosi incominciano a delinearsi durante la vita intrauterina, ciò non avviene sempre ad uguale periodo. Per esempio nella pecora essi appariscono in numero notevole (40 circa per ciascun corno uterino) molto tempo prima della nascita; hanno allora forma perfettamente conica, e sono separati gli uni dagli altri da stretti spazj triangolari. Una volta sviluppatisi non dispariscono più (normalmente) per tutta la vita dell'animale, e rappresentano quindi i primi rudimenti dei cotiledoni materni. Com'è naturale, la membrana che li riveste mostrasi tutta coperta da epitelio cilindrico sormontato in alcuni tratti da prolungamenti ciliari pallidi. Mancano le glandule otricolari.

Nell'agnella neonata gli indicati rilievi, pur conservandosi di forma conica, hanno subìto lieve depressione nel loro apice. Neppure a questo periodo scorgonsi glandule otricolari, sebbene s'abbia indizio del loro prossimo formarsi in alcuni incavi d'aspetto follicolare già manifesti negli spazj che separano un rilievo dall'altro, ed ove l'epitelio, insieme al sottostante tessuto, mostrasi in attiva proliferazione.

Quando l'animale ha raggiunto venti a trenta giorni d'età, parecchi tra questi rilievi sono divenuti alquanto più voluminosi degli altri ed hanno subìta estesa depressione nel loro apice, senza che l'epitelio di questa parte siasi modificato. Le glandule otricolari hanno allora principiata la loro formazione; ma le rappresentano tubi semplici assai colorati dal carminio; tubi qualche volta con estremità interna o di sbocco un poco dilatata.

Nella vacca a differenza di quanto ho detto rispetto alla pecora, la superficie interna dell'utero non mostrasi presso a poco ugualmente disposta in ogni periodo della vita embrionale. Verso la diciassettesima settimana della gestazione, nei feti femmine manca ogni indizio di rilievi, o se vuolsi di rudimenti cotiledonali, e di glandule. Però in tutta l'indicata superficie, così nell'epitelio come nel tessuto che lo sostiene, si scorge notevole la neoformazione cellulare.

---

(1) *Sul processo formativo della porzione glandulare o materna della placenta.* Bologna, 1870.

Per giunta nella parte più superficiale di quest'ultimo tessuto si vede uno strato bene distinto di corpuscoli assai grossi, rotondeggianti, e molto colorati dal carminio (Fig. 2).

Fig. 2.ª — Taglio trasversale dei due corni uterini d'un feto di 18 settimane:
aa) pareti muscolari.
bb) membrana muccosa.
cc) cavità di essi corni.
Oc. n. 3. ob. 4 Hart. due terzi più piccolo del vero.

Un poco più tardi, cioè alla ventesima settimana della gravidanza, nei tagli simili a quello indicato nella precedente figura, la superficie interna o mucosa oltre ad essere come nell'altro stadio coperta dappertutto d'epitelio ad elementi in via di proliferazione, con contorni non sempre bene distinti e spesso con due nuclei, presenta una o due sporgenze coniche assai larghe nella loro base. Mancano qui pure le glandule otricolari; ed invece di queste s'hanno in alcuni tratti lievi avvallamenti ove la proliferazione cellulare apparisce maggiore che altrove; la qual cosa rappresenta l'unico segno del prossimo formarsi di follicoli. A questo periodo nel tessuto sottomucoso s'incontrano spesso qua e là, ma sempre in vicinanza dei vasi sanguigni, gruppi ora più ora meno estesi di leucociti.

Io non ho potuto esaminare l'utero d'una bovina all'ultimo mese della vita fetale, o subito dopo la nascita. Ma posseggo molti preparati eseguiti sul detto viscere tolto dall'animale al 40° e 45° giorno d'età; preparati ove si vede quanto appresso.

Estremità tubarica d'un corno. Nei tagli orizzontali come quello che si vede nella figura seguente (Fig. 3) la mucosa del viscere mostrasi spartita in cinque o sei rilievi irregolarmente conici, tranne uno di forma perfettamente mammillare, assai lungo e con lieve ristringimento alla sua base. Tutta la mucosa è coperta da cellule cilindriche come innanzi. Le glandule

otricolari mostransi ora già formate, più o meno abbondanti e ramose, in tutta la parte della cavità uterina situata in faccia ed ai lati della spor-

Fig. 3

Fig. 3.ª — Taglio trasversale della estremità di un corno uterino d'una vitella dell'età di un mese e mezzo.
a) sierosa dell'orlo mesometrale.
b) parete muscolare.
c) rigonfiamento della mucosa ove si formerà il cotiledone materno.
d) glandule otricolari disposte verticalmente tutt'attorno alla cavità del viscere meno nel tratto ove sporge il cotiledone rudimentale.
e) cavità uterina.
Oc. 1. ob. 1 Gundlach, un terzo più piccolo del vero.

genza mammillare, mentre mancano completamente, sia nel peduncolo, sia nel corpo di essa sporgenza; la quale è invece percorsa in direzione longitudinale da grossi vasi sanguigni. Il tessuto congiuntivo sottoepiteliale ed interglandulare apparisce ora dappertutto ricchissimo di corpuscoli.

Regione media dello stesso corno. Esaminando alcuni tagli eseguiti in questa regione si scorge prima d'ogni altra cosa che la superficie mucosa è coperta al pari del tratto indicato sopra da epitelio cilindrico continuo con quello delle glandule otricolari, laddove. s'intende, le glandule stesse sono già sviluppate. Essa superficie mostrasi disposta ad incavi (Fig. 4) alternati da grosse prominenze aventi l'aspetto ovoidale come mostra la sezione d'una di esse porta in disegno qui sopra; prominenze che segnano i luoghi ove si sarebbero formati alla loro volta i cotiledoni materni propriamente detti. Tanto laddove le notate prominenze sono separate l'una dall'altra da incavi assai stretti, quanto allorchè vi s'interpongono larghe porzioni della mucosa leggermente convesse, s'osservano molte glandule otricolari a differenti gradi di sviluppo. Per contrario nelle masse di quelle prominenze manca ogni indizio di tubi glandulari, e vi si scorgono invece molti vasi sanguigni, alcuni dei quali assai grandi, diretti verticalmente (lettera *g*).

Inoltre il contorno d'ognuna è disposto a piccole insenature, o meglio depressioni, alcune delle quali letteralmente ripiene da grossi nuclei rotondi immersi in una massa comune trasparente; nuclei colorati in modo notevole dal carminio ed in parte confusi con gli elementi dell'epitelio mucoso. Mentre

Fig. 4

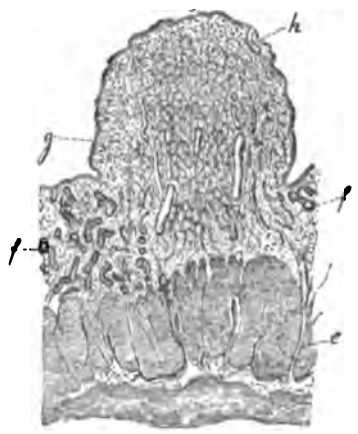

Fig. 4.ª — Taglio verticale eseguito nel mezzo d'un corno uterino della vitella indicata nella figura 1.ª.
e) parete muscolare del viscere.
ff) glandule otricolari tagliate in varie direzioni.
g) cotiledone rudimentale nel cui centro veggonsi alcuni tronchi vascolari; ed ove il tessuto congiuntivo è disposto a maglie allungate.
h) superficie del cotiledone coperta da epitelio cilindrico. In questo tratto si vede una glandula otricolare il cui epitelio s'è già modificato notevolmente.
Ob. 1. Oc. 1. Gundlach, un terzo più piccolo del vero.

in corrispondenza d'altre di queste insenature (lettera *h*) si vede qualche volta un tubo d'aspetto follicolare in via di disfarsi per effetto della distensione esercitata su tutta la parete dell'organo dal nuovo tessuto che si sviluppa nella sua massa interna.

D'onde appare che i cotiledoni rudimentali materni non solo siano bene delineati nell'embrione; ma per giunta si formino più o meno numerosi e di vario volume nell'animale adulto, specialmente nel periodo della gestazione; quando cioè nella superficie interna dell'utero mostrasi più attivo quel processo iperplastico che prepara i materiali occorrenti per la nutrizione e lo sviluppo del nuovo essere.

***

Del resto che tale processo, quantunque non sempre ugualmente attivo possa essere nella sostanza, considerato come identico tanto innanzi, che

dopo avvenuta la fecondazione, lo fanno pensare altri fatti. E per fermo ove si pongano a confronto i cotiledoni rudimentali d'uteri non gravidi, e quelli rimasti ugualmente rudimentali in questi organi fino al 3° ed anco al 7° mese della pregnezza, come appunto mostrano le figure 4ª, 5ª e 7ª, ci accorgiamo subito che gli uni e gli altri, anco se presso a poco del mede-

Fig. 5

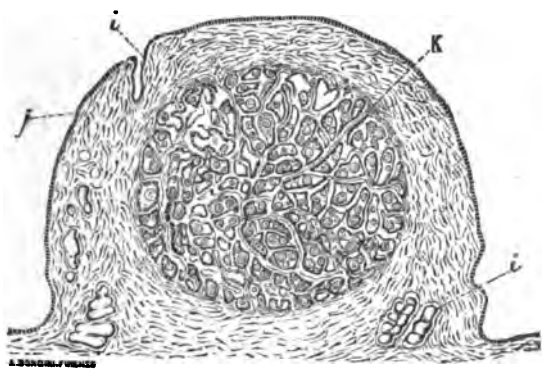

Fig. 6

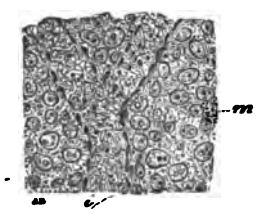

Fig. 5.ª — Piccola sporgenza della mucosa d'un utero gravido di vacca a circa 7 mesi e mezzo della gravidanza.

i) glandule otricolari tagliate irregolarmente.

j) epitelio della mucosa.

k) cavità della verruca dalle cui pareti si dirigono verso il centro, festoni ramosi di tessuto congiuntivo vestiti da cellule rotonde e spesso percorsi nel mezzo da vasi sanguigni. Negli spazi che questi festoni lasciano tra loro veggonsi cellule di varia grossezza irregolarmente conformate, con uno o più nuclei, contenuto chiaro e parete limitante male distinta. Molte di queste cellule sono manifestamente in via di divisione.

Oc. 2, ob. 4, Hartnack. — Dis. un terzo più piccolo del vero.

Fig. 6.ª — Porzione d'una sporgenza come quella porta in disegno nella figura n. 5, esaminata a forte ingrandimento.

l) vaso sanguigno.

m) cellule contenute negli spazi interposti ai rami dei festoni.

Ob. 8, oc. 3, Hartnack.

simo volume, differiscono in ciò; che negli ultimi il processo evolutivo, fattosi d'un tratto più rigoglioso, ha trasformata molta parte della loro massa in una fitta rete di vasi sanguigni le cui maglie mostransi ripiene da cellule neoformate di vario volume, irregolarmente ovoidali, con uno o due nuclei bene distinti e contenuto chiaro.

* * *

Laddove gli stessi cotiledoni hanno perduto quasi tutto l'involucro esterno, ma non sono per anco in intimi rapporti con i villi coriali, l'indi-

cato reticolo vascolare ne ha invasa tutta la massa (v. la fig. 7ª e 8ª) dando alla parte di essa rimasta scoperta la disposizione d'una verruca. In questi casi si hanno dappertutto abbondantissime le cellule neoformate, specialmente nelle papille libere.

Fig. 7

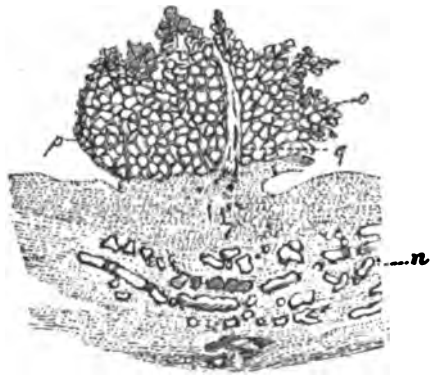

Fig. 8

Fig. 7.ª — Vacca. Utero gravido di 2-3 settimane. Sezione di un cotiledone rudimentale:
n) glandule otricolari.
o) porzione del cotiledone sfogliata dell'epitelio della mucosa e terminante con prolungamenti liberi.
p) tratto di esso cotiledone tutt'ora coperto dell'antico epitelio mucoso.
q) vasi sanguigni uterini.
Oc. 1, ob. 1, Gundlach. — Dis. un terzo più piccolo del vero.

Fig. 8.ª — Porzione della figura 7.ª a più forte ingrandimento.
r) vaso sanguigno.
sss) prolungamenti.
tt) cellule grandi libere.
Oc. 3, ob. 8, Hart. — Dis. un quarto più piccolo del vero.

Cotiledoni primitivi e secondari compiutamente formati.

A complemento di questo capitolo mi piace aggiungere quanto ho potuto raccogliere circa all'insieme degli organi placentari materni che s'incontrano nelle diverse specie di ruminanti a corna, ed alle nuove produzioni che per lo più s'aggiungono agli organi medesimi nelle vacche gravide.

Numero dei cotiledoni trovati in uteri di Vacche non gravide.

	COTILEDONI		TOTALE
	Corno destro	Corno sinistro	
1. Vacca di anni 2 . . . N.	72	74	146
2. » » 4 ai 5 . . »	75	79	154
3. » » 10 . . . »	62	69	131
4. » » 6 . . . »	59	62	121
5. » » 5 . . . »	55	57	112
6. Vitella di mesi 14 . . . »	65	72	137
7. Vacca di anni 8 . . . »	63	62	125
8. » » 11 . . . »	55	60	115
N.	506	535	1041

Rapporto fra il numero dei cotiledoni del corno destro e quelli del corno sinistro 1 : 1,0543.

Diametro minimo 1 mm. e $^1/_2$; massimo 11-12; medio 7-8 mm.

Numero dei cotiledoni e delle sporgenze intercotiledonali trovati in uteri di Vacche gravide.

	COTILEDONI		Totale	Num. totale delle sporgenze
	Corno destro	Corno sinistro		
1. Vacca di circa 18 mesi. Gravidanza di 23 sett.ª	68	89	157	49
2. » con gravidanza quasi a termine .	52	69	121	18
3. » di anni 6. Gravidanza di 31 ½ sett.ª	30	57	87	91
4. » » 4 ½. Gravidanza di circa 120 giorni	43	51	94	17
5. Vitella di circa 20 mesi. Gravidanza di circa mesi 2 ½	56	52	108	15
6. Vacca di anni due	45	52	97	410
7. » di ignota età	25	37	62	oltre 500
8. » » »	26	51	77	26
N.	345	458	803	

Rapporto fra il numero dei cotiledoni del corno destro e quelli del corno sinistro 1 : 1,768.

Confronto fra il numero dei cotilodoni di diversi ruminanti.

Vacca	non gravida	N.	123	circa	
	gravida	»	105	»	
Pecora	non gravida	»	100	»	
	gravida	»	73	»	
Capra	non gravida	»	110	»	
	gravida	»	—	»	
Antilope	non gravida	»	93	»	
	gravida	»	—	»	
Capriola	non gravida	»	—	»	
	gravida	»	6	»	(tolta da Bischoff) (¹)

(¹) *Entwicklungsgeschichtes des Rehe,* 1854.

Da siffatte cifre risulta: 1.° Che almeno nelle specie comuni degli animali sopra notati, il numero dei cotiledoni ed il loro respettivo volume, tanto nell'utero gravido come nel non gravido, sono molto variabili. 2.° Che in esse specie d'ordinario non s'incontra tra due femmine d'età uguale o poco differente, la stessa quantità d'organi placentali. 3.° Che confrontandole con altre analoghe viventi in stato selvaggio, mentre in alcune (vacche) contiamo nell'utero fino a 157 cotiledoni normali, in altre (Capriole) se ne trovano solamente sei. 4.° Che infine laddove s'incontrano i rilievi intercotiledonali essi pure appariscono abbondanti più o meno nei diversi individui.

Però, siccome questi ultimi in tutti gli uteri ove formansi, presentano tra loro altre e più notevoli differenze per le quali furono oggetto di particolare studio, stimo utile farvi attorno ulteriori avvertenze non fosse altro per mettere in chiaro quanto più si può il carattere anatomico e funzionale che loro spetta.

Ricordo prima di tutto come il professore *A. Chauveau*, fino dal 1850 (1) discutendo, *se una vacca privata per una causa qualunque dei cotiledoni potrebbe riprodursi*, aveva fatta la seguente dichiarazione.

" Il cotiledone è d'uguale natura della mucosa sopra la quale si trova impiantato....; nel tempo della gestazione, al lato dei cotiledoni già esistenti altri se ne formano *de toute pièces*. In un luogo circoscritto la mucosa si gonfia, diviene spongiosa, più vascolare; i suoi follicoli s'ipertrofizzano e ricevono nel loro interno le villosità dei cotiledoni placentari corrispondenti. Il nuovo cotiledone così formato rassomiglia tutt'affatto al cotiledone primitivo. Dopo il parto i cotiledoni diminuiscono di volume, si riassorbono poco a poco; un certo numero si cancella del tutto. I canali che contengono le villosità della placenta ritornano canali follicolosi, ed i cotiledoni che persistono non si distinguono dal resto della mucosa che per il loro spessore più considerevole „.

Nel 1851 il Professore *Goubaux* (2) combattendo alcune affermazioni dello *Chauveau*, tra altre cose indicò gli accennati rilievi sotto il nome

(1) *Recueil de Médecine Vétérinaire*. Anno detto pag. 368-372. Veggasi anche quanto è notato dello stesso autore a pag. 8 e 9 di questa memoria.

(2) *Recueil de Méd. Vétér.* 1851, pag. 179.

di *granulazioni intercotiledonali*, affermando che nessuno fin allora avesse parlato di quei corpi trovati molte volte nella vacca. Notò inoltre esserne il numero ed il volume molto variabili, quest'ultimo però oltrepassare di poco, in generale, la grossezza d'un capo di spillo ordinario. Nulla disse circa alla quantità rinvenutane in ogni utero esaminato; e non credè che le si potessero ritenere quali nuove formazioni. Per contrario le ebbe come preesistenti al pari dei cotiledoni ordinari.

Venticinque anni più tardi l'*Ercolani* (1) parlando della placenta multipla, espresse così la propria opinione su tale argomento.

" Generalmente si crede che nella vacca il processo formativo dei cotiledoni dell'utero gravido abbia luogo esclusivamente negli spazi circoscritti noti sotto il nome di cotiledoni dell'utero non gravido. Ma chi prenda in esame uteri gravidi di vacca raro è che non incontri in mezzo ai grandi cotiledoni normali, sparsi qua e là dei piccoli, grossi da un granulo di miglio ad una fava o poco più. Il vero significato di questi piccoli cotiledoni mi fu reso manifesto da una bella anomalia raccolta dal dott. *Rossi* veterinario municipale. Trattavasi d'un utero gravido di vacca la di cui soperficie interna era cosparsa dei detti piccoli cotiledoni, ed in alcuni punti così estesamente da apparire come un piccolo cotiledone diffuso in mezzo ai cotiledoni normali. Eccettuata la mole, la struttura anatomica anche per riguardo alla porzione fetale, era ugual e tanto nei piccoli cotiledoni erratici come nei maggiori e normali ". D'onde concluse che nell'utero della vacca si possono sviluppare cotiledoni anche all'infuori dei luoghi prestabiliti dalla natura.

È dunque chiaro che mentre il *Goubaux* non aveva creduto dovere ammettere quanto su questo soggetto era stato asserito da *Chauveax*, cioè — ai primitivi cotiledoni potersene aggiungere altri di nuova formazione — l'*Ercolani* ripetè a sua volta questo stesso giudizio.

* * *

Passando ora ad esporre brevemente i risultati delle ricerche che io stesso ho eseguite sul medesimo soggetto, mi preme avvertire come nel

(1) *Sulla unità di tipo anatomico della placenta.* Memoria dell'Accad. di Bologna, S. III, T. VII nov. 1876, pag. 297-298.

descrivere lo sviluppo dei cotiledoni materni negli animali bovini io abbia notato che tra i più piccoli di questi organi se ne trovano alcuni semplicemente a contatto della superficie esterna del corion, non per anco villosa; altri connessi più o meno con i villi coriali già principiati a svolgersi. La quale differenza, come ognuno comprende, ha la sua ragione nel grado a cui è giunto il processo formativo delle due parti.

Inquanto concerne le così dette granulazioni intercotiledonali appare chiaro dai prospetti sopra riferiti che esse s'incontrano più o meno numerose in tutti gli uteri di vacca gravidi ed assumono forme e volumi assai differenti. Però non presentano tutte ad ogni periodo della gravidanza l'aspetto generale attribuito loro con l'accennata denominazione. Infatti se ne trovano tra uno ed altro cotiledone di quelle oblunghe e così voluminose da presentare un diametro massimo di mm. 27 ed uno minimo di mm. 16; altre a forma presso a poco triangolare di mm. 20 dalla base al vertice, e di mm. 9 nella metà del triangolo; altre infine quasi rotonde di 6 a 7 mm. ed anco della grossezza d'un capo di spillo.

Ve n'hanno tra le più grandi alcune sporgenti dalle pareti uterine per un peduncolo, in modo da assumere l'aspetto d'una verruca, o d'un cotiledone ordinario (v. fig. 7) Tra le medie e le piccole altre aderenti in tutta la

Fig. 9

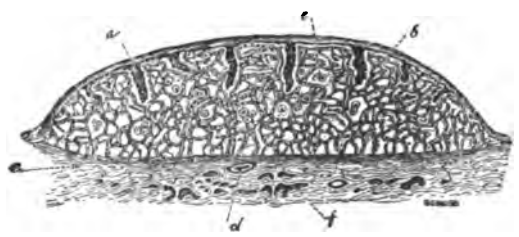

Fig. 9.ª — Cotiledone rudimentale dell'Utero della Vacca gravido

a) corion
b) villi coriali
c) grandi cellule
d) vaso sanguigno
e) parete uterina
f) glandule otricolari.

loro estensione alla mucosa uterina a guisa di placche pochissimo rilevate dalla superficie di questa (fig. 9). In tutte poi è manifesto che risultano dalla fusione di granulazioni semplici sviluppatesi le une vicino alle altre. Ciò per quanto concerne l'aspetto generale.

Quanto alle parti interne, sebbene tutte le sporgenze presentino uguale struttura, per mezzo del microscopio si scorge facilmente che v'hanno di esse parti due diverse disposizioni. Infatti appariscono talora conformate a grandi maglie di tessuto congiuntivo percorse da grossi vasi sanguigni; maglie che nel tutto assieme compongono un bel reticolo vascolare (fig. 9).

Tal'altra invece di dette maglie veggonsi muovere dalle pareti uterine molti prolungamenti verticali e quasi rettilinei, di rado con rami laterali, che disponendosi due a due compongono veri rudimenti di follicoli racchiudenti talvolta villosità del corion più o meno lunghe come i cotiledoni ordinarj (fig. 10).

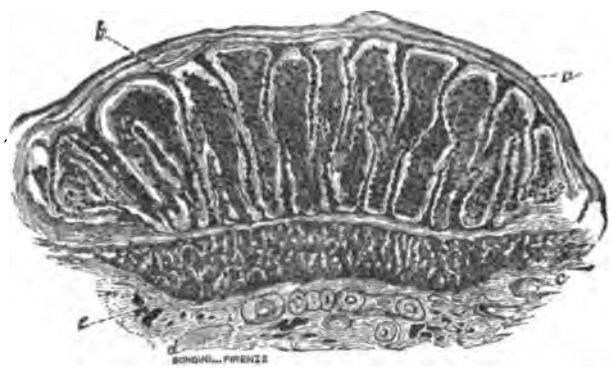

Fig. 10.ª — Cotiledone rudimentale dell'Utero della Vacca gravido
a) corion
b) follicoli uterini
c) pareti uterine
d) vasi sanguigni
e) glandule.

Le accennate parti sono vestite da epitelio d'aspetto pavimentoso, con nuclei bene appariscenti, ed in alcuni tratti talora racchiudono grandi cellule a contenuto torbido. In breve hannovi nei corpi intercotiledonali dell'utero gravido della vacca, grossi e piccoli, tutti i caratteri anatomici dei cotiledoni normali. Soltanto mentre alcuni terminano alla superficie interna del viscere vestiti da cellule neoformate, altri appariscono tutt'ora coperti dall'epitelio antico della mucosa uterina un poco modificato nella forma dei suoi elementi.

D'onde siamo autorizzati a concludere che le differenze notate tra quei corpi siano indicative soltanto di due gradi diversi del loro respettivo sviluppo. Il che vale come dire i corpi medesimi non essere altro tranne nuovi

organi placentari alquanto diversi nella forma e nell'estensione da quelli antichi tra i quali si sono formati durante la gravidanza; ma non pertanto aventi struttura ed ufficio uguale a questi ultimi.

In prova di quanto è detto sopra posso aggiungere di non aver mai scorte nell'utero prima della gravidanza, almeno manifestamente delineate, sporgenze intercotiledonali. E che quelle degli uteri in stato di pregnezza, in specie se alquanto avanzate, risultano sempre nella massima parte da aggruppamento ed unione di sporgenze piccole; aggruppamento che talora giunge a comporre una massa uguale in volume a quella di un grosso cotiledone ordinario.

Posso aggiungere come la tendenza sopra notata s'incontri non molto raramente nei primitivi cotiledoni materni della vacca. Tanto è vero che ho potuto raccogliere due esemplari di questi organi doppj congiuntisi tra loro per il lato più prossimo, molto probabilmente durante la pregnezza. Essi hanno i seguenti diametri:

N. 1. — Diametro massimo . . . . . Cm. 9,5
„ minimo . . . . . „ 7,4

Dei due cotiledoni da cui resulta, uno ha il diametro di Cm. 6,8, per Cm. 7,4, l'altro di 7,4, per Cm. 4,9.

N. 2. — Diametro massimo . . . . . Cm. 5,3
„ minimo . . . . . „ 4,4

I cotiledoni dai quali risulta hanno un diametro di Cm. 4,8, per 2,6. Il primo, cioè il più grosso, appartiene ad una vacca presso al termine della gravidanza; l'altro ad una vitella di cui non si conosce a qual periodo della pregnezza fu uccisa.

Capitolo IV.

Struttura e sviluppo della placenta zonaria.

Parlando in generale dei mutamenti cui soggiace l'utero subito dopo che le femmine dei mammiferi superiori rimasero feconde, ho detto tra

altre cose come la membrana interna di quel viscere conservi tuttavia l'antico epitelio per buon tratto del primo periodo della gestazione. Ho poi mostrato in qual modo l'epitelio stesso si trasmuta negli animali a placenta diffusa. Accennando ora quanto d'analogo succeda nei mammiferi la cui placenta ha forma zonaria, noterò altresì alcune particolarità importanti che si riferiscono alle loro placente del tutto formate e vicine a staccarsi dalle pareti uterine.

Placenta dei carnivori domestici.

(*a*) *Placenta della cagna.* — Premetto pur qui che nell'utero non gravido la mucosa uterina ha il suo epitelio composto d'elementi cilindrici non molto grandi; glandule otricolari numerose negli individui giovani, alquanto scarse nei vecchi, e per giunta spesso atrofiche. Nei primi, in un taglio orizzontale dell'uno o dell'altro corno uterino, si veggono da 26 a 29 di queste glandule, lunghe, con diversi rami a guisa di bottoni, e di calibro uguale in tutta la loro lunghezza; vestite internamente da epitelio cilindrico uguale a quello della mucosa uterina.

Otto giorni dopo la fecondazione si trova vicino alle camere incubatrici notevole ipertrofia ed iperplasia di tutta la mucosa, che perciò protubera nella cavità del viscere per quattro o sei prolungamenti conici, ora tronchi, ora appuntati, ma sempre a base assai larga. Questi prolungamenti sono tuttavia vestiti da epitelio a cellule cilindriche; le quali però appariscono più grosse del doppio per effetto della generale ipertrofia del viscere. In qualche tratto l'epitelio stesso è caduto, ed in sua vece si trova una massa di cellulle nuove con nucleo bene appariscente, ma con protoplasma estranucleare chiaro.

Il tessuto congiuntivo sotto-epiteliale ed interglandulare mostrasi ricchissimo di corpuscoli, specialmente a contatto delle cellule. Le glandule otricolari hanno aumentato in generale il loro calibro; ma questo aumento è maggiore in vicinanza della superficie interna del viscere [1]. Esse glandule si colorano intensamente col carminio e l'ematossilina, nelle porzioni

[1] Tav. 4, fig. 22.

perifiriche; per contrario pochissimo nei tronchi principali o di sbocco; cosicchè anco per tale rispetto fanno tra loro contrasto. E siccome non decorrono rettilinee, sibbene tortuose, ne conseguita che i tagli eseguiti in direzione normale alla parete delle corna uterine separano le ricordate due porzioni l'una dall'altra per modo da renderle, o meglio da farle apparire indipendenti. Donde l'errore nel quale caddero *Scarpey*, *Weber* e *Bischoff* di attribuire alla cagna due serie distinte di glandule otricolari.

Nelle sezioni microscopiche eseguite sulla regione media d'una cavità nidulante, il cui diametro uguagliava 6 millimetri circa, trovai pure l'antico epitelio cilindrico continuo in alcune parti con quello delle glandule otricolari; mentre altrove era già scomparso e sostituito da strato di nuove cellule come quelle accennate sopra. Inoltre la neoplasia aveva prodotte nella mucosa piccole incavature alternate da rilievi conici più o meno acuminati nella loro parte libera. Laddove erano avvenuti siffatti mutamenti che davano alla superficie il medesimo aspetto già indicato nella mucosa uterina dei solipedi al terzo mese della gravidanza, le porzioni allargate delle glandule otricolari non si scorgevano nettamente, come nei luoghi ov'erasi conservato l'epitelio, sboccare nella cavità del viscere. Le loro porzioni terminali parevano confondersi con le dette insenature.

In un secondo utero gravido di cagna del quale non potei precisare il periodo di gestazione, ma ove certamente questa era parecchi giorni più innanzi, che nell'altro perchè le camere incubatrici avevano da 10 a 11 millimetri di diametro, la membrana interna aveva subìti ulteriori mutamenti. Le dilatazioni delle glandule otricolari erano del doppio più ampie, e talmente immedesimate con la massa neoplasica, da far quasi credere buona parte di questa fosse il prodotto di quelle. È certo frattanto che in tutto lo strato mucoso e sottomucoso si vedeva ora un aggruppamento di cellule ovali, o irregolarmente arrotondate strette le une contro le altre per modo da formare in certi tratti un vero pavimento poligonale; cellule tutte del pari racchiudenti grossi nuclei con molti nucleoli fortemente colorati.

La detta superficie mostravasi irregolare, ma senza le sporgenze osservate nell'utero gravido di otto giorni [1]. Le cellule superficiali erano in

[1] Tav. 4, fig. 24 e 25.

alcuni tratti, non regolari; in altri avevano presa disposizione siffatta da costituire un vero epitelio di cellule cubiformi.

In un terzo utero della stessa specie di carnivori, ancora più inoltrato nella gestazione, (i tagli della cavità incubatrice avevano da 15 a 16 millimetri di diametro) lo strato superficiale della mucosa era confuso con la massa cellulare neoformata, e perciò quasi disparso; quello profondo conteneva le estremità di sbocco delle glandule otricolari, che mostravansi assai dilatate per lo più, e con epitelio un poco atrofico. Le cellule di nuova formazione erano uguali a quelle ricordate sopra, e com'esse ora disposte senz'ordine, ora accomodate a guisa d'epitelio.

Da una parte della cavità incubatrice il processo neoplasico aveva acquistate enormi proporzioni, e quindi data forma ad una grossa protuberanza laminare della mucosa divisa in due parti o lembi adesi con la base alle pareti uterine e per dolce curva ravvicinantisi l'uno all'altro senza però confondersi tra loro (1). Questi due lembi procedendo verso il centro della camera incubatrice, si decomponevano ognuno in lamelle secondarie disposte irregolarmente; lamelle costituite da tessuto congiuntivo giovine, da vasi sanguigni e da cellule come quelle componenti lo strato epiteliale di nuova formazione.

In altro utero di cagna ancora un poco più avanzato nella gravidanza trovai nel mezzo d'una camera incubatrice (*avente millimetri 16 a 18 di diametro*) (2) già principiata la formazione della placenta. In tutto il contorno di essa camera scorgevansi lamine in parte tortuose in parte rettilinee connesse tra loro da rami trasversali obliqui per modo da prendere la disposizione a labirinto. Queste lamine riempivano quasi tutta la cavità delle corna, laddove si erano sviluppate. I tubi escretori delle glandule otricolari che ho detto già mostrarsi notevolmente dilatati, e posso aggiugere quasi compresi nella massa neoplasica della mucosa uterina duranti i primi quindici giorni della gravidanza (3), non c'erano più a questo periodo (circa 24 giorni). Nel luogo da essi prima occupato trovai invece le estremità degli incavi, o cripte come le chiama il professor *Turner*, ove penetrano i villi del corion.

(1) Tav. 4, fig. 26.
(2) Tav. 5, fig. 28 e 29.
(3) Tav. 4, fig. 24 e 25.

Anco i tratti medj di quelle glandule s' erano assai modificati. Essi non avevano più l' aspetto di sezioni d' organi speciali come innanzi, rappresentando ora soltanto le pareti interne delle lamine labirintiche; pareti vestite in ogni loro parte da epitelio cilindrico, o se si vuole cubico, perfettamente uguale a quello dei disparsi tubi glandulari. Soltanto le estremità periferiche di questi tubi avevano conservati i loro speciali caratteri, salvo l' accrescimento di calibro, e un po' d' atrofia dell' epitelio. (Tav. 5, fig. 28 *b c*).

Placenta di cagna 37 giorni dopo la fecondazione. — A questo periodo la zona placentare è già pienamente sviluppata, ed ha sui lati le due sacche, o cordoni caratteristici. Uguaglia in larghezza 40 millimetri, compresi i detti cordoni; ed in spessore da 10 a 11 millimetri. Nella faccia libera è disposta a pieghe irregolarissime, o rilievi separati l' uno dall' altro per mezzo di solcature poco profonde. Guardata con la lente apparisce cribrata. Il corion che la copre (C. *frondosum* della specie umana) v' è unito per modo da lacerarsi piuttosto che separarsene. L'altra porzione di esso (falso corion o *c. laever*) aderisce invece mollemente alla mucosa estraplacentare. Nel primo le villosità sono molte lunghe e complesse; nella seconda hanno aspetto di semplici coni. In entrambe le parti si trova un rivestimento epiteliale a cellule cubiche, che guardate di fronte pigliano aspetto pavimentoso.

Esaminando a piccolo ingrandimento del microscopio una sezione della cavità incubatrice, la quale comprenda il tratto laterale della zona placentare come quella rappresentata nella Tav. 4.ª (1), si scorge dal lato esterno la parete muscolare dell' utero, (*p*) e la lamina peritoneale che v'aderisce. Poi successivamente verso la cavità del viscere s' incontra uno strato assai ampio tutto ripieno dalle porzioni terminali delle glandule otricolari (*o*); e al di sotto di questo, altro strato di tessuto congiuntivo con numerosi e grossi corpuscoli, specialmente dal lato interno. Da questo stesso lato che è tutto coperto da epitelio cilindrico, muovono di tratto in tratto prolungamenti più o meno larghi e d'aspetto laminare, coperti anch'essi nei loro orli da cellule come quelle indicate sopra, lunghe $0^{mm},016$; larghe $0^{mm},008$. Siffatti prolungamenti intrecciandosi tra loro per mezzo di rami laterali danno origine

(1) Tav. 4, fig. 27.

al così detto labirinto. Il quale però nella sua estremità interna muta carattere, cioè piglia la disposizione a gruppi di cilindri, o se vuolsi di rilievi un poco tortuosi, serrati strettamente insieme, e diretti verso la superficie libera della zona; tra i quali rilievi penetrano i villi coriali. Siffatti rilievi il cui asse è d'ordinario percorso da un vaso sanguigno, sono in sostanza gli orli dei follicoli placentari materni sezionati longitudinalmente; e non appariscono come le lamine del labirinto vestiti da epitelio cilindrico. Sembrano invece composti da elementi deciduali con uno o più nuclei assai grandi, contenenti numerosi nucleoli intensamente colorati; elementi con protoplasma chiaro, granuloso, e contorni non sempre bene definiti.

Le cellule cilindriche che vestono le lamine del labirinto e l'orlo dello strato d'onde queste ultime muovono, sono al detto periodo in attiva proliferazione, la quale sembra compiersi più che altro per divisione dei loro nuclei. Si veggono infatti (1) molte di esse cellule, con un solo nucleo, ma sottile ed allungato nella direzione dell'asse maggiore della cellula; altre con due nuclei bene distinti. Infine molti di siffatti elementi appariscono rigonfiati nella loro estremità libera. In ogni tratto l'epitelio delle lamine labirintiche ha davanti a sè una massa più o meno grande di vescicole, parte rotonde, parte allungate in forma di pera, e con la estremità più sottile rivolta verso l'epitelio medesimo. Queste nuove produzioni non si colorano, nè col carminio, nè con l'ematossilina (2), ed appaiono formate da materia protoplasmatica finamente granulosa come quella da cui sono composte le cellule deciduali; sono in breve masse senza membrana apparente esterna, ma a contorni irregolari bene circoscritti, ove di rado si vede un nucleo centrale.

In qualcuna delle indicate lamine si veggono le cellule enormemente ingrossate (3) nella parte libera, ond'hanno presa la forma clavata. Questa stessa parte, che come ho detto si allunga qualche volta acquistando aspetto piriforme, ad un certo punto si assottiglia nella sua base, e si stacca. Divenuta così libera piglia forma sferoidale oppure ovoide. Il volume di queste produzioni è molto variabile. Ve n'hanno grandi quasi come una cellula

(1) Tav. 5, fig. 30 e 31.

(2) Tav. 5, fig. 31 e Tav. 7, fig. 49.

(3) Tav. e fig. sopra citate.

deciduale ordinaria, cioè del diametro di $0^{mm},0171$; e di quelle appena uguali a $0^{mm},0057$ pure in diametro, e anco più piccole. Laddove molte vescicole grandi sono disposte in strato tra le maglie del labirinto, nel tutto assieme pigliano apparenza di epitelio pavimentoso. V' è da notare frattanto che molte vescicole si disfanno per dar luogo ad una materia giallognola d'aspetto torbido che avvolge le altre rimaste invariate.

L'orlo da cui nascono le lamine del labirinto, si continua con la mucosa estraplacentare; la quale è conformata a rilievi più o meno sporgenti, talora semplici per modo da ricordare quelli della maiala. I più mostransi però assai irregolari, lunghi e con piccoli rigonfiamenti laterali. Siffatti rilievi appaiono coperti dappertutto d'epitelio a un solo strato, i cui elementi hanno gli stessi caratteri di quelli notati nelle lamine del labirinto; ma ne differiscono alquanto nella forma e nelle proporzioni. Sono infatti assai più grandi, e nella loro base alquanto acuminati. Qui pure havvi proliferazione abbondante come nell' epitelio delle lamine labirintiche.

Sull' orlo laterale della zona placentare, tra le lamine del labirinto, i follicoli ad esse connessi ed il corion, s'incontrano come sappiamo i cordoni limitanti la zona medesima (1). A questo periodo il loro diametro trasverso è di 5 a 6 millimetri. Essi contengono una massa giallognola torbida, analoga a quella prodotta dalle cellule epiteliali ricordate sopra. Io ne riparlerò più innanzi; intanto noto che vi si osservano, frammisti a materia amorfa, larghi ammassi di globuli alquanto più piccoli di quelli sanguigni e cristalli di varia forma.

Corion. Il corion della cagna, a questo periodo non presenta dappertutto gli stessi caratteri. In faccia alla zona placentare, manda nelle infossature o follicoli della decidua numerosi e fitti villi a forma conica, ramosi, e molto vascolarizzati (Tafani). Questi villi si distendono in alto, e giungono fino alle lamine labirintiche, insinuandosi negli incavi che esse formano tra loro, cosicchè segnano i limiti tra quelle lamine ed i follicoli sopra indicati (Decidua serotina). A primo aspetto pare che la membrana coriale (ectoplacenta) attraversi senza subire alcun mutamento la regione media della zona placentale, per involgere poi a destra ed a sinistra i cordoni laterali.

(1) Tav. 4, fig. 27 *n*.

Discostandosi però da questa ultima regione per disporsi negli incavi della mucosa estraplacentare (caduca vera) mostra i suoi prolungamenti villosi via via meno complessi, finchè verso i poli della cavità incubatrice si veggono ridotti a sporgenze semplici ed assai brevi.

Nel luogo ove il corion passa sopra i cordoni laterali, forma molte pieghe ad estremità libera assai larga talvolta, tal'altra no; pieghe che insinuandosi nella massa dei cordoni stessi la dividono in tre o quattro zone disuguali (1). L'epitelio coriale è composto da un solo strato di cellule che pigliano forma differente nei diversi tratti dell'organo. Laddove questo s'insinua negli incavi circoscritti dalle lamine del labirinto immediatamente connesse coi cordoni laterali, o sivvero tra le pieghe della mucosa estraplacentare (2) le dette cellule sono larghe 0mm,008, e lunghe mm,016, hanno contenuto trasparente, chiaro e grosso nucleo situato verso la base.

Per contrario la regione di esso corion circostante ai cordoni laterali, e l'altra che traversa gli spazj spongiosi della decidua serotina per giungere nelle maglie del labirinto, hanno il loro epitelio composto di cellule larghe da 0mm,020 a 0mm,028 e lunghe da 0mm,028 a 0mm,036. Sono tutte a forma di clava con la estremità più larga rivolta verso la periferia, o meglio verso la parte libera. Contengono un grosso nucleo e materia granulosa giallastra come quella della massa con la quale sono in contatto, o come l'altra proveniente dalla secrezione che si opera alla superficie delle lamine labirintiche.

In alcune delle cellule coriali circondanti i cordoni veggonsi piccole vescicole trasparenti uguali a moltissime altre sparse nella massa sopra notata. È perciò da pensare che tutte queste cellule abbiano assorbita la materia di cui sono ora ripiene (3) dalla massa medesima.

E qui nasce spontanea la domanda, quale è la natura di quella massa, e d'onde proviene? È adiposa o albuminoide? Proviene dal sangue, oppure ad un tempo da questo e dalle cellule componenti l'epitelio delle lamine labirintiche? Alcuni affermano che essa dà la reazione dei corpi grassi. Vedremo

---

(1) Tav. 4, fig. 27 *n*.

(2) Tav. 4, fig. 27 *m*.

(3) Tav. 7, fig. 49.

or ora se ciò sia perfettamente vero. Intanto non credo inutile ricordare: 1.° Che l'epitelio coriale i cui elementi sono enormemente distesi e gialli in corrispondenza dei cordoni racchiudenti la più volte ricordata massa, presenta questi stessi elementi assai sottili e chiari laddove trovasi in contatto con le lamine del labirinto. 2.° Che la massa medesima si forma a poco a poco; ed a questo periodo della gestazione (37 giorni) è in massima parte gialla, e contiene, tra altre materie, cristalli che hanno tutta l'apparenza di quelli d'emoglobina. 3.° Che vi s'incontrano, in tutte le regioni di ciascun cordone, larghe zone occupate da vescicole rotonde e da granuli più o meno scuri. 4.° Che laddove i cordoni stessi sono connessi con la decidua, i vasi di questa d'ordinario subiscono dilatazione più o meno notevole, formando così dentro all'area dei cordoni stessi laghi sanguigni più o meno estesi. 5.° Che il prodotto delle cellule epiteliali labirintiche, in generale di colore bianco torbido o giallo, mostra in qualche parte assai circoscritta tendenza a pigliare una tinta più scura e ad ogni modo da quella diversa.

Utero di cagna gravido a termine. — Quando la pregnezza è giunta nella cagna verso il 58° o 60° giorno, le lamine del labirinto sono molto raccorciate ed anco in numero minore che innanzi. In loro vece hanno acquistata maggiore altezza i follicoli scavati nella decidua serotina. Le dette lamine presentano tuttavia i propri orli vestiti sempre da epitelio cilindrico; e le cellule di questo sono tuttavia in attivissima proliferazione; ma il prodotto loro non è più giallognolo, sibbene verde cupo. Gli stessi cordoni laterali che nel periodo anteriore apparivano giallastri ora mostransi d'una tinta turchina. Nelle sezioni trasversali della placenta che comprendono i cordoni si vede però che la massa di questi contiene due materie distinte, una gialla e l'altra turchina, le quali non sappiamo se abbiano uguale composizione chimica. Poichè mentre la prima non si discioglieva nell'alcool ordinario ed in quello a 90 e 95 %, l'altra si scioglie rapidamente qualunque sia il grado di rapporto con l'acqua; per esempio nell'alcool al 25 %. La solubilità della materia turchina è così fatta che un pezzo di questa placenta al termine di gestazione ha durato a perdere detta materia per oltre un mese, sebbene l'alcool in cui era immerso s'avesse cambiato tre o quattro volte.

Si ammette generalmente che la materia verde sviluppantesi ad un

certo periodo della gravidanza nei cordoni placentari delle cagne, sia di natura identica a quella contenuta nella bile; cioè alla biliverdina. Nè su ciò alcun dubbio.

Frattanto ho accennato sopra come dai semplici saggi eseguiti da me apparirebbe i cordoni medesimi contenessero due materie differenti nel colore e pel grado di solubilità nell'alcool. Onde m'è sembrato che la ricerca relativa a siffatte differenze competa alla chimica. Per la qual cosa riferisco qui sotto alcuni fatti ch'io trovo in due memorie da molto tempo pubblicate su questo soggetto, ed una analisi recente ch'io debbo alla gentilezza del mio collega prof. *Paolo Tassinari* e del suo Ajuto dott. *Antoni* già ricordato.

Una di esse memorie: " *Ricerche Anatomiche, Fisiologiche e Chimiche sulla materia colorante della placenta di alcuni animali* „; fu inserita da *Gilbert Brechet*, capo dei lavori anatomici della Facoltà di medicina di Parigi, negli Annali delle scienze naturali (1). L'autore dopo avere indicati i caratteri generali ed anco la struttura della placenta nel genere *Canis*, ed esposte le analisi fatte eseguire dal *Barruel*, capo dei lavori chimici nella suddetta Facoltà, non solo sulla materia verde che si trova nei cordoni placentari della cagna, ma puranco sull'altra d'ugual colore che entra nella composizione della bile, concluse:

1.° Che esistono nella placenta di alcuni carnivori due liste o strisce circolari colorate in verde.

2.° Che l'analisi chimica ha fatto riconoscere identità di composizione tra questa sostanza colorante e la materia verde della bile.

3.° Che tale somiglianza è una prova di più in favore dell'analogia delle funzioni placentare ed epatica durante la vita intrauterina.

4.° Che questi due organi sembrano formare un piccolo apparecchio d'ematosi nel feto, e che la materia colorante della placenta, o quella stessa della bile, di già riconosciuta nel sangue da molti chimici, porti a credere sia necessaria all'ematosi ed alla conservazione della vita del feto, dando al sangue le qualità appropriate per tale conservazione.

L'altra memoria; " *Sulla costituzione chimica della copertura verde scura*

(1) Tome XIX, Paris. Brochard 1830, pag. 379-389.

della placenta della cagna (1) fu pubblicata da *C. Etti.* Il quale sin da principio dichiarò essere stato indotto alle sue ricerche sulla ben nota sostanza che colora la detta copertura, dalla osservazione fatta mediante l'esame microscopico dal prof. *Müller;* osservazione che accertava la presenza d'una ricca quantità di cristalli disposti tra la massa di colore verde. Per determinare la natura di questi cristalli, e della materia ov' erano immersi, *Etti* eseguì accurate analisi, d' onde fu condotto ad ammettere che i primi, cioè i cristalli, fossero d'*Allantoina;* la quale è un prodotto della metamorfosi regressiva delle materie prese in esame. Che esse materie sono due, cioè la *Biliverdina* e la *Biliprassina.* Rispetto a questa ultima l' autore aggiunse che fu così chiamata dallo *Stedler,* (Annalen der Chimie Pharm. V. 132) ed è già cancellata dalla serie delle materie coloranti della bile.

Ecco ora per intiero l'analisi sopra ricordata.

Sul contenuto di un cordone verde scuro aderente ad una placenta.

Una analisi sommaria sul prodotto essiccato nel vuoto sull'acido solforico, alla temperatura ordinaria ha dato:

Carbonio	Gr.	40, 173	per 100gr. di sostanza essiccata
Idrogeno	„	12, 029	
Azoto	„	9, 922	
Ossigeno (e indeterminate)	„	28, 516	
Ceneri	„	9, 360	

Le ceneri erano costituite prevalentemente da ossido ferrico: contenevano non piccola quantità di cloruri, appena di solfati. In esse fu dedotta anche la presenza di sostanze solforate, per un leggiero odore di anidride solforosa avvertito durante la calcinazione.

Trattando con etere, in apparecchio a spostamento, la sostanza essiccata, ne fu separata della materia grassa, che fu opportunamente raccolta e pesata. Essa raggiungeva la proporzione del 17, 53 °/₀ della sostanza secca.

---

(1) *Oesterreichische Vierteljahresschrift, fur Wissenschaftliche Veterinärkund* etc. Wien 1871, pag. 87-90.

Altra sostanza fu sottoposta a ripetuti trattamenti con alcole a 87°, fino a che questo non cessò di tingersi in verde.

Riunito l'alcole dei vari trattamenti fu evaporato a secchezza a bagno-maria: il residuo ripreso ed esaurito con etere per separarne la materia grassa. La parte insolubile nell'etere fu nuovamente disciolta in alcole a 87°, e sulla soluzione ottenuta furono eseguiti i seguenti assaggi:

a) Una piccola porzione fu trattata con acido nitrico contenente acido nitroso: si ebbe tosto colorazione bleu violetta;

b) Altra piccola porzione fu saggiata con cloruro calcico ed idrato ammonico: si ebbero dei fiocchi verdastri scuri.

Riconosciuta con questi assaggi la presenza della biliverdina, allo scopo di separarla fu evaporata nuovamente fino a secchezza la rimanente soluzione alcolica, e il residuo fu trattato ripetutamente con soluzione di carbonato potassico fino ad esaurimento della biliverdina stessa. Si ebbe così un residuo bianchiccio, sul quale non fu possibile per la sua esiguità effettuare ricerche qualitative: si potè solo riconoscere che esso era costituito da una sostanza azotata.

Nel dubbio che la sostanza azotata, cui sopra è fatto cenno, potesse essere costituita da allantoina, conformemente ai resultati delle ricerche di *C. Etti,* fu presa in esame la soluzione alcolica di altra sostanza già da tempo lasciata a parte. Il liquido, dapprima colorato in verde intenso, era ora del tutto scolorito. Fu posto ad evaporare fino a secchezza: il residuo fu poscia ripreso con acqua bollente in quantità rilevante. La soluzione filtrata, di color giallo chiaro e torbiccia, fu mescolata con fluorina in polvere finissima e filtrata di nuovo su cotone. Il filtrato era sempre di color giallo chiaro.

La maggior parte della soluzione acquosa così ottenuta, fu concentrata a bagnomaria fino a ridurla a 30 cc. poi resa leggermente alcalina con soluzione d' idrato potassico, e aggiuntovi cloruro mercurico. Il precipitato giallastro ottenuto fu lavato accuratamente, fu sospeso nell'acqua e decomposto con idrogeno solforato fino a saturazione. Separato mediante filtrazione il solfuro mercurico, il liquido fu evaporato lentamente fino a secchezza. La crosta cristallina esaminata al microscopio, apparve costituita principalmente da allantoina.

Piccola porzione della soluzione acquosa precedentemente ottenuta fu evaporata fino a secchezza; il residuo fu fatto bollire con acido acetico glaciale e nuovamente portato a secchezza. Esaminato al microscopio vi furon trovati cristalli d'emina.

Dalle precedenti ricerche resulta quindi che nella sostanza verde dei cordoni placentarii esaminati, trovasi Biliverdina e Allantoina insieme a piccola quantità di sostanza grassa; resultati, questi, conformi a quelli già ottenuti da *C. Etti* il quale vi trovò Biliverdina, Biliprassina e Allantoina.

(C) *Placenta della gatta.* — L'organo placentare di questo animale nei suoi caratteri più generali somiglia di certo a quello della cagna. Nonpertanto se ne discosta in molti tratti che vogliono essere qui ricordati. Prima di tutto è da notare come negli uteri ove le cavità incubatrici hanno il loro diametro trasversale di otto millimetri, e l'altro longitudinale di sette, la mucosa uterina sporge in esse cavità per cinque o sei festoni conici suppergiù uguali in volume l'uno all'altro ed a superficie libera in massima parte regolare. L' epitelio che veste questa ultima è composto da cellule perfettamente cubiche, invece di cilindriche come mostransi nella cagna, e con grandi nuclei ovali o rotondi. Questo epitelio paragonato con altro di ugual forma dell'utero di gatta non gravido, risulta composto da elementi di maggior volume. Le cellule del non gravido sono larghe $0^{mm},004$; lunghe $0^{mm},008$. Quelle del gravido hanno $0^{mm},006$ di larghezza e $0^{mm},012$ di lunghezza.

Le glandule otricolari, abbondantissime e relativamente molto grosse, sono conformate a coni semplici un poco tortuosi; coni la cui base è rivolta verso la superficie della mucosa uterina. Esse glandule sono internamente vestite d'epitelio come quello della mucosa medesima. Inoltre mostransi in vicinanza del loro sbocco più che altrove colorate dal carminio. Si hanno dunque qui due condizioni di questi organi inverse a quelle da me indicate nella cagna presso a poco in uguale periodo di gestazione.

In un utero gravido da circa ventisette giorni, sezionando obliquamente una cavità incubatrice per modo da comprendere nel taglio l'orlo esterno della zona placentare e porzione del corno uterino che la separa dalla cavità vicina, trovai lo strato profondo di essa zona non peranco del tutto sviluppato [1]. Le glandule sopradette che innanzi occupavano questa ultima con i loro tubi presso a poco cilindrici, v'apparivano ora in parte enormemente dilatate, in parte già composte ad ampie lacune, oppure a maglie circoscriventi larghi spazj irregolari. Nella regione corrispondente alle estremità chiuse, cioè vicino alle pareti muscolari dell'utero, si vedevano qua e là piccole porzioni di queste ultime che non avevano partecipato al mutamento compiutosi in altre.

---

[1] Tav. 5, fig. 32.

In tagli eseguiti attraverso la sezione media della stessa cavità incubatrice, i residui di tubi glandulari come quelli indicati sopra mostravansi rarissimi. Qui gli interi corpi delle glandule s'erano nella massima parte trasformati in lacune, pur conservando il loro speciale carattere di organi secretori. In breve nella gatta, a questo periodo della gestazione, è quasi del tutto compiuta la metamorfosi dello strato glandulare e mucoso corrispondente alla zona della placenta, in maglie o lacune senza che una parte cospicua di tubi glandulari conservi, come nella cagna, questo carattere fino al termine della pregnezza (1).

Al 38.° giorno la zona placentale della gatta occupa tutta la camera incubatrice tranne le due estremità polari che sono allora distanti l'una dall'altra 27 a 30 millimetri. Essa zona ha lo spessore di due millimetri e mezzo a tre, ed apparisce composta da tessuto spongioso delicatissimo. Il corion v'aderisce in modo intimo; cosicchè può essere distaccato senza lacerazioni solamente al di là di quella. Nel ristringimento che separa a questo periodo una camera incubatrice dall'altra vicina, i festoni sporgenti nella cavità dell'utero hanno gli orli profondamente smerlati. Le glandule otricolari sono allargate a guisa di tromba laddove prima erano più strette, cioè presso al loro sbocco; e con detta parte allargata formano gli incavi che separano le smerlature l'una dall'altra. Hannovi in queste parti moltissimi corpuscoli di tessuto congiuntivo. L'epitelio è formato da cellule cubiche con grossi nuclei rotondi, assai colorati dal carminio; il loro protoplasma è però chiaro.

Nel mezzo d'una camera incubatrice la placenta del predetto animale a questo periodo offre ciò di notevole, che il processo pel quale le glandule otricolari si trasmutano nelle maglie sormontanti le cripte o follicoli, è terminato. Cosicchè nel luogo ove l'utero della cagna presenta lo strato glandulare detto di sopra, non si trova più che qualche vestigio di glandula. Inoltre, mentre nella cagna l'epitelio di queste parti è divenuto atrofico, lo stesso epitelio si conserva nella gatta come nei primi giorni della gestazione.

La parte profonda della zona placentale, cioè quella più prossima alle pareti muscolari dell'utero, nella gatta non è circoscritta, in fuori da una

(1) V. Tav. 5, fig. 32, già indicata.

grossa e densa lamina di tessuto congiuntivo come nell'altro carnivoro. Qui ci sono soltanto deboli fasci di quel tessuto non bene connessi tra loro.

Fig. 12.

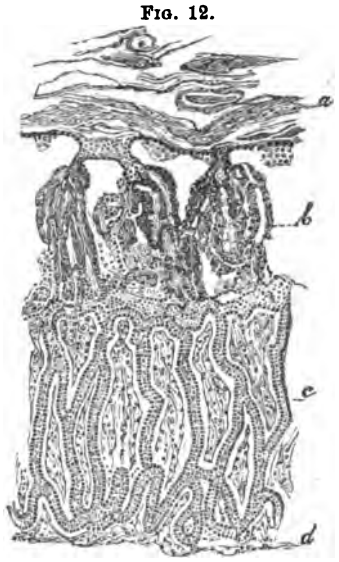

Fig. 12 — Gatta. Placenta di 38 giorni.
a) parete uterina.
b) maglie del laberinto.
c) prolungamenti della placenta connessi colle maglie del laberinto.
d) corion.
Hartnack. Oc. 3, Ob. 4, metà del vero.

I più interni di questi fasci, separandosi del tutto dagli altri, ed incurvandosi verso le maglie del labirinto, si innestano a queste ultime e copronsi com'esse di cellule cubiche.

La parte superficiale della stessa zona apparisce composta nella gatta da fasci più o meno obliquamente disposti ed anastomizzati tra loro, fasci in generale percorsi da vasi sanguigni.

Corion. — Negli incavi o cripte limitate da questi fasci, penetrano i villi del corion; e pare che arrivino, diramandosi, fino agli indicati spazj areolari dello strato sopra detto, spazj che non rappresentano altro, tranne alterazioni di glandule otricolari. Questi villi mostransi assai lunghi e sottili in corrispondenza della zona placentare, ed anco ramosi; mentre doventano corti (come nella cagna del resto) ed irregolarmente conici al di fuori di essa zona. È difficile poter separare dalla porzione materna della placenta il corion, senza far cadere l'epitelio cubico che lo veste. Nei pochi casi in cui si può ottenerne intatto un piccolo lembo si vede che le sue villosità sono non molto

diverse da quelle della cagna, cioè a forma di coni più o meno allungati e sinuosi, o di foglie che mandano sporgenze a guisa di bottoni dai loro orli liberi, come li ha chiamati il prof. *Turner* (1). Al pari che nella cagna quest'organo dopo avere traversati i follicoli dello strato placentare superficiale, s'insinua con le estremità dei suoi villi fra le maglie di quello profondo; ma senza formare sul limite dell'uno e dell'altro quella specie di frangia smerlata caratteristica della placenta di quest'ultimo animale.

Per ultimo debbo ricordare un utero di gatta con tre sole cavità incubatrici a forma ovoidale, lunghe 90 millimetri e larghe nel mezzo 39. In ognuna di queste la zona placentare, del tutto sviluppata, aveva 33 millimetri di larghezza, e 4 di spessore; era situata nella regione centrale, tanto che i suoi orli laterali rimanevano distanti dai due poli 25 a 26 millimetri. I feti erano lunghi 38 millimetri. Il corion aderiva forte alla decidua serotina, nè fu possibile separarlo da essa tutto intero. In quest'utero la gestazione era parecchi giorni più innanzi che nell'ultimo esaminato; ma nulla presentavano le zone placentali nella loro struttura che meritasse ricordo. Soltanto quella situata nel corno uterino sinistro offriva nella sua forma generale qualcosa di notevole. Essa (fig. 11) era divisa in tre porzioni

Fig. 11.ª — Utero della Gatta gravido da 35 giorni. Zona placentare divisa in tre lobi.
***a)* parete uterina**
***b)* placenta.**
(metà del vero).

o lobi presso a poco rettangolari, una più grande posta dalla parte dell'orlo mesometrale donde pendeva il feto, le altre ai due lati di quella ravvici-

(1) Op. cit., pag. 76.

navansi tra loro in corrispondenza dell'orlo opposto, fin quasi a toccarsi. La distanza tra le tre porzioni era di un millimetro circa; una lamina del corion traversava ciascun solco. Questa anormale spartizione della placenta zonaria in tre lobi, ci ricorda i caratteri generali che normalmente si incontrano in quella discoide nei primati.

Capitolo V.

Struttura e modo di sviluppo della placenta discoide.

Questa forma placentale, come è noto, s'incontra nei *Roditori*, nei *Chiropteri* e nei *Primati;* ed è quella che tanto in passato quanto ai tempi nostri ha specialmente richiamata l'attenzione degli anatomici e dei fisiologhi (1). Nel presente capitolo ricordo quanto ho potuto osservare sin qui in alcune di dette specie.

RODITORI

Cavia. — In questo animale 6 o 7 giorni dopo la fecondazione (la durata della gravidanza è di 38 a 40 giorni) l'utero ha acquistato un volume alquanto maggiore di quello che aveva innanzi. Le regioni ove si sono arrestati gli ovuli nella loro discesa dall'ovaio si riconoscono all'esterno, perchè leggermente rigonfiate, ma più che altro per essere più rosse delle altre. La membrana mucosa di tutto il viscere è disposta a pieghe trasversali, maggiormente ampie in vicinanza della bocca uterina d'onde vanno a grado a grado divenendo più piccole fino alla estremità tubaria del viscere medesimo.

Gli ovuli a questo primo periodo sono come incastrati tra due di esse pieghe, le quali li avvolgono presso a poco come la decidua riflessa nella nostra specie. Essi hanno allora circa m. m. 1/2 di diametro e non si distinguono bene tranne che usando la lente da tasca.

(1) Si consultino in proposito specialmente i lavori di *Schäfer, Turner, Creighiton, Tafani, Duval, Minot, Balfour* etc.

In una cavia fatta coprire dal maschio ed uccisa sette giorni dopo, l'utero presentava quattro rigonfiamenti del diamentro di m. m. 8 a 9. Nei tagli eseguiti tra due di questi, s'ottennero sempre gli stessi fatti; vale a dire notevole ipertrofia ed iperplasia della mucosa uterina, ricca vascolarizzazione, aumento di volume delle glandule otricolari ed estesa dilatazione d'alcune di queste; in specie laddove l'ipertrofia appariva maggiore.

In tutti i tagli, che furono assai numerosi, l'epitelio cilindrico coprente la mucosa uterina avanti la gravidanza s'era in buona parte conservato. Laddove mancava ne avevano preso il luogo vere masse di cellule giovani differenti dalle antiche, cioè arrotondate oppure cubiche, che coloravansi assai meno delle altre costituenti l'epitelio sopra indicato. Alcune volte si vedevano in un taglio le nuove cellule comporre grossi strati nel tessuto sottoepiteliale, ed anco estendersi al dinanzi dell'antico epitelio non peranco distaccato.

Esaminando sezioni eseguite nel mezzo delle camere incubatrici a questo medesimo periodo della pregnezza, s'incontravano presso a poco gli stessi fatti sopra notati, vale a dire presenza dell'epitelio antico in molti tratti, e proliferazione abbondante cellulare. Vuol' essere inoltre notato che qui le glandule uterine erano già scemate di numero; e quelle rimastevi avevano subìto estesa dilatazione nella loro parte profonda o di sbocco.

A 8 o nove giorni di gestazione le pieghe della mucosa uterina apparivano in molti individui più irregolari che innanzi. Le uova erano in ugual modo parzialmente avvolte dalla decidua, e di grossezza alcun poco maggiore. Nei medesimi giorni il primo uovo disceso nell'utero, giacchè non si trovano mai tutti di volume eguale, mostrava un diametro di tre millimetri. A questo stadio l'uovo stesso, quasi del tutto coperto dalla decidua, aderiva all'orlo mesometrale ed a quello opposto della faccia interna dell'organo (1).

In una cavia su per giù al medesimo periodo di pregnezza detto sopra, cioè tra l'ottavo ed il nono giorno, l'utero conteneva due ovuli; uno a destra, l'altro a sinistra, ma di grossezza assai disuguale. Quello di destra era alquanto allungato in direzione trasversa, ed aveva m. m. 5 di diametro

(1) Veggasi quanto su questo proposito dichiarai a pag. 12 delle *Annotazioni sulla placenta* da me pubblicate nel 1889.

massimo su mm. 3 di diametro minimo. L'altro di sinistra appariva perfettamente sferico e d'un diametro di mm. 3; entrambi erano per due terzi infossati nella mucosa. Il primo occupava tutta la larghezza del viscere aderendo per giunta coi suoi due poli e con la faccia superiore alle pareti uterine. Il secondo era situato nel mezzo di queste pareti, a distanza di circa un millimetro, tanto dall'orlo mesometrale, quanto dall'altro opposto.

Il carattere microscopico della mucosa uterina, negli individui sopra indicati, differiva poco dall'uno all'altro. Quasi sempre questa membrana aveva conservato, in alcuni tratti delle camere incubatrici, l'antico epitelio cilindrico; e laddove esso era caduto la solita massa cellulare neoformata riempiva il vuoto lasciatovi. Queste cellule differivano dalle altre cadute soltanto per essere più larghe e più corte, quindi d'aspetto cubico invece di cilindrico; e si vedevano talvolta raccolte in grosso strato al di sotto dell'epitelio antico; tal'altra sporgere per buon tratto dinanzi a quest'ultimo senza distaccarlo. Siffatto strato in cui, com'è naturale, le cellule avevano differenti gradi di sviluppo, era manifestamente dovuto alla proliferazione del congiuntivo sotto-epiteliale e perivascolare. Le glandule otricolari mostravansi in generale accresciute di volume. Alcune erano anche molto dilatate, specialmente laddove appariva maggiore l'ipertrofia.

A questo periodo mancava ogni segno certo che indicasse essere già principiata la formazione del disco placentare materno e del suo cotiledone di sostegno. Allora, esaminando diversi uteri di cavie uccise contemporaneamente nel medesimo periodo di pregnezza qui indicato, si trovava in tutte, tra le camere incubatrici, due larghe sporgenze; una di faccia all'altra, con orli liberi vestiti in parte dal vecchio epitelio già presso a disfarsi, in parte ricoperti da cellule embrionali rotonde e di vario volume; cellule pochissimo colorate dal carminio, e manifestamente in via di moltiplicazione per coriocinesi.

Nel mezzo di esse camere invece si ottenevano col microtomo adoperato in direzione trasversale, talora piccole porzioni del blastoderma recise in vario modo, tal'altra soltanto scoprivasi una cavità ovoidale, più o meno allungata e con orlo libero vestito da elementi cubiformi.

Tanto nell'uno come nell'altro caso le parti messe a scoperto nella camera incubatrice erano circondate da una massa di nuclei e di giovani

cellule; massa percorsa da vasi sanguigni provenienti dalle pareti uterine, e per giunta verso la periferia da residui di glandule otricolari. Al dodicesimo giorno di gestazione, il diametro dei rigonfiamenti era mm. 9 e quello delle loro cavità interne mm. 8. Tutto attorno a queste ultime aderivano più o meno le uova racchiusevi. Siffatta adesione però, tranne in un caso, mostravasi intima soltanto negli emisferi dei sacchi embrionali opposti a quelli ove si formano gli embrioni.

Nel detto periodo si sono già incominciate a sviluppare le aree embrionali, che nelle diverse cavità incubatrici d'uno stesso utero presentano differenti gradi di svolgimento. Così in alcune il blastoderma apparisce

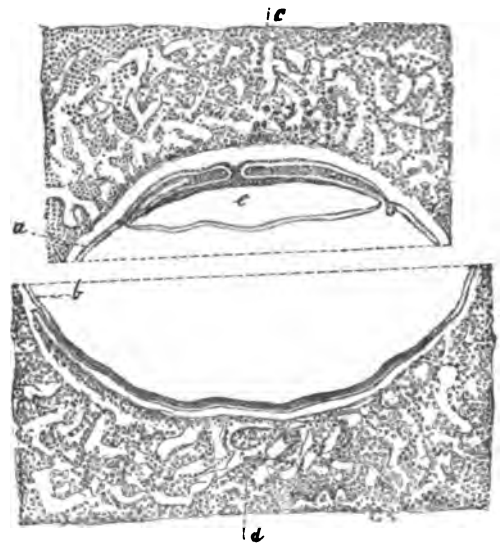

Fig. 12.ª — Cavia. Utero gravido di 12 giorni. Sezione orizzontale:
a) tratto della cavità incubatrice, ov'erano i rudimenti dell'embrione.
b) tratto opposto della stessa cavità ove si vede il ripiego della placenta.
c) vasi dell'ectoplacenta e della mucosa uterina.
d) cellule deciduali.
e) rudimenti dell'embrione. **Ob. A, oc. 1, Zeiss.**

costituito da massa cellulare unica; in altre questa massa è già nettamente divisa nei tre foglietti caratteristici, ove si scorgono i rudimenti della notocorda e della doccia midollare. In quasi tutti s'è formata la lamina amniotica, ed in alcune mostrasi pur anco la sporgenza di cellule mesodermiche d'onde dovrà prodursi l'allantoide (fig. 12) (1).

(1) Tralascio d'indicare la inversione dei ricordati foglietti blastodermici (Epiblaste, Mesoblaste, Ipoblaste) descritta già da *Bischoff* in questo animale; tanto più che secondo le osservazioni posteriori

L'ectoplacenta, laddove costituisce il cosidetto sospensore presenta, lo sappiamo, due strati uno superiore o più esterno composto di cellule allungate in attiva proliferazione, un altro inferiore o interno costituito da cellule a forma sferoidale disposte in una sola serie. I più superficiali tra gli indicati elementi hanno già oltrepassato l'orlo che circoscrive dal lato interno la massa d'onde verrà fuori più tardi il disco placentale caratteristico. Essi elementi si veggono ora disposti in discreto numero attorno ai vasi materni più prossimi all'orlo sopra indicato.

Anco a questo periodo manca dunque il disco materno. Però la massa nella quale come ho detto, dovrà sorgere, presenta ciò di notevole, che i corpuscoli del congiuntivo da cui è in massima parte formata hanno ora preso un volume del doppio maggiore di quello notato all'ottavo giorno. In essi infatti si hanno le seguenti dimensioni. Diametro massimo mm. 0,016. Diametro minimo mm. 0,010. In vicinanza dell'ectoplacenta questi corpuscoli principiano a circondarsi di protoplasma e trasformansi colà in grandi cellule deciduali. Dappertutto sono in via di moltiplicazione per modo indiretto. In tutta la superficie interna di detta massa manca lo strato epiteliale. Al quindicesimo giorno di pregnezza le camere incubatrici della cavia hanno il diametro esterno di mm. 9; quello interno, nella massima ampiezza di mm. 5, nella minima di mm. 3. L'uovo aderisce più o meno solidamente alla faccia interna di detta cavità la quale non è più coperta dall'epitelio cilindrico ma limitata irregolarmente da rade cellule e corpuscoli di nuova formazione.

Dalla parte opposta a quella ove si svolge il nuovo essere, la faccia esterna dell'uovo e del sacco vitellino (ectoplacenta) tende ad internarsi nella porzione placentale materna con le sue cellule più superficiali che si veggono già in piccolo numero disposte attorno alle dilatazioni dei vasi uterini. *Schäfer* (1) pensa siano questi vasi che s'insinuano in essa parte

---

di *Kupffer* e di *Selenka* citate da *Van Beneden* e *Julin*. (Archives de Biologie, T. V, fasc. III, 1884) risulta siffatta inversione, trovata anco in altri roditori essere solo apparente. E quindi che gli animali ove la si osserva non costituiscono una eccezione ma rientrano nella legge embriologica comune.

(1) E. A. Schafer. *A contribution to the history of developpement of the Guinea-pig.* The Journal of anatomy and Physiology. Vol. X e XI 1875-1876.

della vescicola vitellina; ma non è improbabile che il fatto possa risultare dall'attività dei due tessuti posti a contatto tra loro. Ad ogni modo le cellule circondanti i ricordati vasi sono modificate per guisa che appariscono ora soltanto i loro nuclei chiusi in un protoplasma comune.

Il polo blastodermico propriamente detto non è distaccato dalle pareti uterine. L'embrione si vede ora aderire a queste pareti per mezzo della vescicola allantoidea già principiata a svilupparsi.

La massa di tessuto neoformato dove si dovrà delineare il cotiledone ed il disco placentare ha sempre lo stesso carattere notato sopra; cioè essa racchiude da ogni parte l'uovo mostrandosi del doppio più abbondante dal lato opposto a quello ov'è principiato a comporsi l'embrione. La cavità ellittica notata al 12° giorno da questa parte medesima è rappresentata ora da semplice solco la cui estensione oltrepassa il diametro longitudinale della ricordata cavità. Questa lunghezza arriva infatti a mm. 5 $^1/_2$ mentre la larghezza è ridotta a mm. 0,08. In breve il solco risulta dalla chiusura dell'ellisse. Però esso è limitato, nella parte esterna in special modo, da epitelio già nettamente distinto in moltissimi tratti, o in via di formazione; epitelio composto di cellule cubiche con grandi nuclei rotondi. Al difuori di esso epitelio ci sono molto piccole porzioni periferiche di glandule otricolari.

Dalla parte interna del solco l'epitelio s'incontra soltanto in pochi e brevi tratti.

La massa cellulare neoformata detta sopra conserva presso a poco la struttura che aveva al 12° giorno della gestazione. V'è frattanto da notare a questo periodo maggiore quantità di vasi sanguigni; inoltre che l'embrione è un poco più sviluppato ed aderisce mediante il sacco allantoideo alle pareti dell'utero.

Siffatto sviluppo si trova maggiore due giorni dopo, cioè al 17° della pregnezza. Allora su tutto il contorno della superficie racchiudente l'uovo si veggono pure (e più specialmente dalla parte opposta a quella ove è situato l'embrione) grosse cellule deciduali aventi il diametro di mm. 0,014 mm. 020. I vasi sanguigni appariscono presso a poco come innanzi; però in qualche loro tratto mostransi molto dilatati. Inoltre attorno a queste dilatazioni sono molti leucociti assai probabilmente venuti fuori dalle dilatazioni medesime. Tutta la cavità incubatrice ha mm. 10 di diametro.

Pur qui si nota la fessura ellittica come al 12° giorno, ma alquanto più ristretta.

Nelle cavie al 20° giorno di gravidanza, il disco placentale, già del tutto formato, ha il massimo diametro di mm. 16 a 18, e quello minimo di mm. 8 a 10, comprendendo, s'intende, in quest'ultima misura la parete uterina ed il cotiledone che la unisce al disco (1). Uno dei tagli della indicata placenta materna è riprodotto in disegno nella sua parte centrale, senza tener conto dell'embrione, nella figura 13.

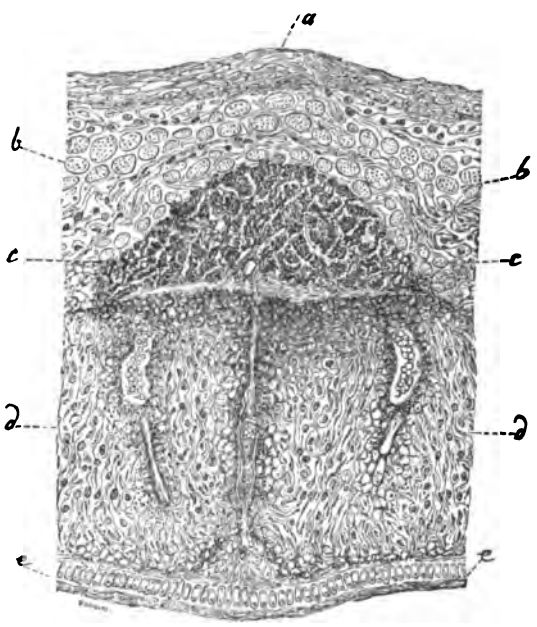

Fig. 13.ª — Sezione centrale della Placenta di una Cavia gravida da 18 o 20 giorni:
a) pareti muscolari dell'utero.
b b) cellule giganti.
c c) cotiledone placentale.
d d) disco della Placenta.
e e) Corion.
Oc. 2, ob. 7, Hart.

Esaminando questa ultima si vede in prossimità delle pareti uterine una materia giallastra spartita in globi di varia grandezza, globi che non fu possibile colorare nè col carminio nè con l'ematossilina. Tramezzo a questi globi giallastri appariscono numerosi nuclei assai grandi molto colorati

(1) Questi diametri furono ottenuti dopo che l'utero tutto intero era stato diversi giorni in un liquido indurante.

presso alle pareti uterine; per contrario pochissimo verso il tratto medio e l'estremità inferiore del cotiledone. I globi guardati a 550 diametri d'ingrandimento prendono tutti i caratteri di vere cellule deciduali, non sempre però bene distinte nei loro contorni in specie dove sono serrate le une contro le altre. Queste cellule hanno contenuto granuloso e nucleo molto grande; tra esse se ne veggono alcune grossissime e con nuclei multipli (cellule giganti).

Sui lati del cotiledone le dette cellule vanno a poco a poco diminuendo di numero e di volume, e poi non se ne trova più alcuna in cui si possano bene distinguere le parti estranucleari. Invece qui s'incontrano molti nuclei fortemente colorati e cellule metà più piccole. Nella superficie della mucosa prossima al cotiledone queste cellule compongono uno strato epiteliale semplice continuo e pigliano la forma cubica (decidua vera). Però il lato interno o libero di queste cellule appare leggermente convesso, e sormontato da qualche cosa che assomiglia ai prolungamenti che vedremo trovarsi nella mucusa uterina della coniglia gravida.

Nel cotiledone, o se vuolsi nella massa della decidua serotina si vede, come è noto, uno spazio verticale che nei tagli acquista la forma di mezzaluna, (fig. 13 *c.*) laddove corrisponde il peduncolo da cui esso cotiledone è collegato al sottostante disco. Tale spazio diversamente colorato da tutto il resto dell'organo si mostra ripieno da fasci di congiuntivo giovane; fasci con brevi prolungamenti laterali coperti di materia amorfa; vi sono inoltre vasi sanguigni con frequenti dilatazioni. Alcuni di quei fasci o tramezzi hanno aspetto giallognolo, come le cellule deciduali già ricordate; altri mostransi coperti da piccoli nuclei molto colorati dal carminio.

Il disco placentare (fig. 13 *ee*) nella sua parte libera è ravvolto da grosso strato irregolare di cellule ovoidali e da tessuto congiuntivo embrionale. I vasi materni percorrono il disco medesimo in direzione verticale più o meno obliqua formandovi coi loro rami più grossi assai larghe solcature; tanto che in ogni taglio eseguito dalla base verso la periferia dell'organo in modo da comprendere tutta la sua lunghezza, apparisce come spartito in diversi lobi secondarj. Laddove scorrono i detti rami veggonsi, anco a piccolo ingrandimento, sui loro lati abbondanti reticoli di piccoli vasi le cui maglie sono in massima parte vestite da strato di corpi ovoidali o ro-

tondi assai colorati dal carminio (fig. 13 *dd*). Allorchè questi reticoli sono esaminati a 300 o 350 diametri d'ingrandimento, si scorge che il loro involucro è costituito da grandi nuclei contenenti molti nucleoli, e tenuti assieme da materia bianco-giallognola. Questi nuclei non appariscono in modo chiaro ravvolti ciascuno in particolare membrana; ma non pertanto sembra doversi ammettere che siano cellule di nuova formazione, o modificate, o non per anco completamente svolte.

Al termine della gravidanza il disco placentale, largo mm. 25 circa, non aderisce più al cotiledone. Però nel mezzo di esso disco e precisamente dalla parte del suo orlo cotiledonale si vede uno o due lembi di tessuto della serotina pei quali le due parti erano forse unite quando l'animale fu ucciso, e che nell'alcool si separarono. Ad ogni modo è certo che in quasi tutta la parte del tessuto rimasto aderente alle pareti muscolari dell'utero c'è ora uno strato epiteliale come nella mucosa al di fuori della placenta. Vi si veggono inoltre qua e là al di sopra degli incavi ond'è costituita la superficie di quello strato, molti frammenti periferici di glandule otricolari che prima di quel periodo sembravano scomparsi.

La massa di tessuto deciduale che innanzi componeva il cotiledone è ora molto ridotta e quasi del tutto alterata nella sua struttura. Lo stesso è da dire dello spazio centrale semilunare, prossimo al disco sopra ricordato, del quale spazio c'è solo qualche resto.

Il corion è ora, com'è noto, al suo massimo sviluppo, e perciò composto di villosità più o meno lunghe e ramose. È anzi da notare che tra siffatto organo e le incavature della mucosa estraplacentare si trova una materia bianco-giallognola torbida. Del resto a quest'ultimo periodo di gestazione, tanto nella parte centrale dei residui del cotiledone quanto tra i diversi lobi nei quali apparisce diviso il disco della placenta vediamo le dilatazioni vascolari già divenute enormi e trasformate in vari laghi di sangue assai alterato nella sua composizione.

Finalmente nelle cavie uccise dieci o dodici ore dopo il parto, si nota spesso che l'emissione dei feti ha per conseguenza una notevole contrazione di tutto l'utero. Tanto che nei luoghi corrispondenti alle camere incubatrici piglia subito il diametro trasversale di mm. 18 e quello longitudinale di mm. 93 sia a destra sia a sinistra. Mentre i feti emessi sono

in generale lunghi dalla nuca alla base della coda da mm. 85 a 88 e proporzionalmente grossi. Allorchè s'aprono in direzione longitudinale le due corna uterine, o se vuolsi i due uteri destro e sinistro, subito dopo l'emissione dei feti, si trova la mucosa disposta a grosse pieghe trasversali e di colore rosa pallido. Queste pieghe appariscono più grandi nel luogo ove prima aderivano le placente, delle quali restano segni visibili; 1° il notato ingrossamento delle pareti uterine, ed in particolare della mucosa. 2° Una piaghetta lineare sanguinolenta lunga mm. 9 e 10. 3° Una maggiore turgescenza dei vasi scorrenti dai ligamenti larghi verso le pareti del viscere.

Topo. — In questi animali s'incontrano nell'utero disposizioni analoghe a quelle trovate negli altri roditori durante la gravidanza; disposizioni delle quali dirò brevemente.

Mus decumanus. — Nell'utero di questo animale ov'erano due rigonfiamenti che avevano il diametro massimo di mm. 8 ed il minimo di mm. 5, osservai quanto appresso. Nei tagli eseguiti tra l'uno e l'altro di essi rigonfiamenti, vedevasi come nella cavia e nella coniglia la mucosa ipertrofica ed iperplasica protuberare nella cavità uterina per due o tre rigonfiamenti conici risultanti da neoformazioni cellulari variamente attive nei diversi tratti dell'organo. Queste cellule neoformate aventi figura ovale o rotonda, racchiudevano molti nuclei assai grossi, suddivisi in nucleoli.

Sul limite dei rigonfiamenti predetti ed anco sulle parti meno sporgenti della mucosa appariva uno strato semplice di cellule cilindriche. Laddove questo strato era scomparso, la qual cosa verificavasi in pochi tratti, ne avevano già preso il luogo cellule neoformate come quelle che indicai sopra. È anzi da credere che i distacchi dell'epitelio cilindrico fossero dovuti alla proliferazione di queste cellule. Le glandule otricolari erano assai piccole e scarse. Io ne contai da sei a quattordici in ogni taglio.

Esaminando la parte centrale di un rigonfiamento si vedeva pur qui otturato il lume del corno uterino; l'epitelio rimasto tuttavia in molti tratti; scarso il numero delle glandule otricolari, tanto scarso che in un solo taglio se ne contavano soltanto quattro. Sicchè pare in questo mammifero meglio che in altri manifesto come le dette glandule scemino a grado a grado col

progredire della gestazione. La qual cosa non è certo favorevole alla ipotesi emessa da alcuni autori, che le glandule stesse servano con l'umore proprio alla nutrizione del nuovo essere nei primi momenti del suo sviluppo.

Mus musculus. — In una femmina di questa specie stata col maschio quattro giorni (la durata ordinaria della gravidanza è di 20) l'utero era alquanto più grosso che nello stato normale, e le cavità incubatrici non peranco bene distinte. Nei tagli trasversali del viscere la mucosa mostravasi ipertrofica e sporgente nell'interno d'ambedue i corni con quattro rilievi mammillari. per modo da occludere quasi del tutto i corni medesimi.

Il tessuto congiuntivo sottoepiteliale ed intervascolare appariva ricchissimo di corpuscoli rotondi ed ovali, tanto più grandi quanto maggiormente prossimi alla superficie libera della mucosa. L'epitelio componevasi di grosse cellule cilindriche, le quali in alcuni tratti erano in attiva proliferazione.

Le glandule otricolari mostravansi più scarse che nel *Mus decumanus*, tanto che in otto tagli traversali eseguiti successivamente col microtomo, uno solo presentava qualche glandula continua con la superficie della mucosa.

In una femmina della stessa specie uccisa dopo che era stata col maschio 12 giorni, l'utero presentava sei cavità incubatrici, quattro nel corno destro e due nel sinistro.

Esse cavità apparivano quasi sferiche e del diametro di mm. 4 a 5 onde mi nacque il dubbio che la gravidanza fosse avvenuta soltanto da 7 o 8 giorni. Ad ogni modo in questo periodo, eseguendo tutti i possibili tagli orizzontali (da 15 a 28) d'una cavità incubatrice la si trova dappertutto ripiena da una massa di cellule grandi neoformate, da corpuscoli del tessuto congiuntivo, da vasi sanguigni più o meno dilatati, e da altri in via di sviluppo. In alcuni dei ricordati tagli, rappresentanti sezioni di detta cavità prossime alla sua terminazione, oltre quanto è indicato sopra, si scorge nel mezzo o da un lato uno spazio più o meno largo e di forma irregolarmente ovoide, oppure rotonda tappezzato nel suo contorno da epitelio cubico.

Questo spazio, com'è naturale cresce gradatamente mano a mano che col microtomo ci s'avvicina al centro delle cavità incubatrici, e si allunga, mostrando allora alcuni lembi recisi ed irregolarissimi del blastoderma embrionale già in via di sviluppo. Più innanzi, cioè nel mezzo di esse cavità si trova infine tagliata longitudinalmente la massa blastoder-

mica in rapporto con lo strato cellulare che la circonda, come lo indica la fig. 14 inserita nella pagina seguente.

Quando la gravidanza è giunta quasi al suo termine e gli embrioni hanno raggiunta la lunghezza di mm. 9, l'aspetto della cavità incubatrice è assai mutato. Si vede infatti dalla parte mesometrale di essa cavità il disco della placenta materna già connesso coi villi del corion in modo intimo; e nel mezzo l'embrione del tutto formato. Il disco medesimo ha la forma d'un ovoide alquanto depresso laddove è in rapporto con l'ectoplacenta, e nell'insieme assomiglia quello della coniglia. Soltanto non è divi-

Fig. 14.

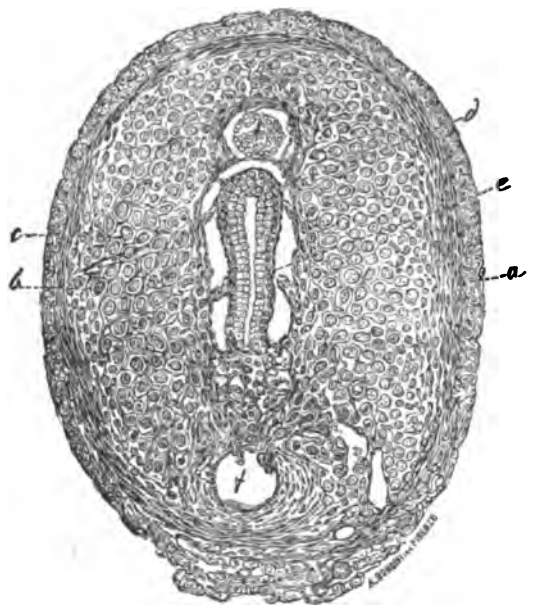

Fig. 14.ª — Utero di Topo *(Mus musculus)* gravido da 7 o 8 giorni. Taglio orizzontale di una cavità incubatrice:
a) pareti muscolari.
b) cellule della serotina.
c) vasi sanguigni in via di formazione.
d) Lamina dell'ectoderma connessa con le cellule delle serotina.
e) massa embrionale.
f f) spazii contenenti corpuscoli sanguigni alterati.
Oc. 2, ob. 7, Hartnack. Metà più piccolo del vero.

sibile come nella ultima in lobi secondarj, nè presenta alcuno incavo nel suo orlo interno.

Finalmente 24 ore dopo il parto nel *Mus musculus* troviamo la mucosa uterina, dove erano contenuti i feti, disposta a sporgenze coniche talora semplici tal'altra con smerlature laterali (fig. 15).

Queste sporgenze più o meno lunghe ed in numero variabile da 17 a 25 secondo i tagli non otturano il lume del corno il quale resta come lo indica la figura assai largo. Esse sono in generale coperte da epitelio di nuova formazione; però le cellule di quest'ultimo non appariscono dappertutto completamente sviluppate; chè anzi in molti luoghi il loro contorno non è ancora nettamente distinto.

Dalla parte mesometrale dell'utero lo stesso epitelio, in una o due sporgenze, non si può dire formato tranne verso le loro basi. La qual cosa

Fig. 15.

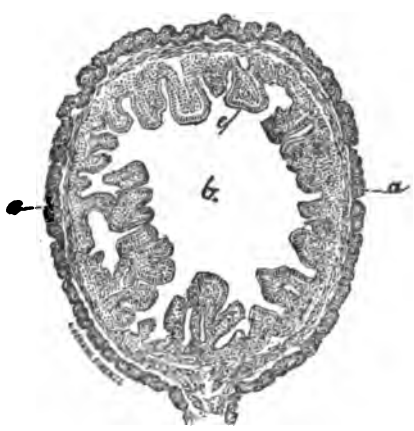

Fig. 15.ª — Utero di Topo (*Mus musculus*) 24 ore dopo il parto. Taglio orizzontale di un corno:
a a) pareti muscolari.
b) cavità del viscere.
c) epitelio della muccosa.
Oc. 2, ob. 4, Hartnack.

si osserva altresì qualche volta negli incavi che dividono una sporgenza dall'altra. Si può dire in conclusione, che nelle indicate condizioni la mucosa uterina è già quasi ricoperta del tutto da nuovo epitelio cilindrico.

Le glandule otricolari non hanno ancora principiato a ricomporsi. Se ne contano solamente in qualche taglio alcuni tratti residui di tali organi decompostisi in massima parte durante la gestazione. Le dette sporgenze sono in generale percorse longitudinalmente da vasi sanguigni assai grossi e spesso con dilatazioni verso le estremità terminali delle sporgenze medesime.

Ventiquattro ore più tardi, cioè 48 dopo il parto, le cavità ov' erano i feti hanno acquistato carattere ben diverso da quello sopra detto. Ed invero le sporgenze della mucosa ora otturano le cavità stesse quasi del tutto,

ed hanno preso l'aspetto, o di larghi mammelloni, o di coni con apice molto acuto. L'epitelio che ricopre queste parti ha forma conica o colonnare. Si veggono in ogni taglio alcune porzioni di glandule otricolari nessuna delle quali va a sboccare alla superficie interna del viscere. Però le sporgenze qualunque sia la loro forma, sono talmente ravvicinate le une alle altre coi loro orli liberi da rendere assai probabile che gli spazj molto stretti da cui sono separate si trasformino tutti nelle dette glandule.

Coniglia.— Nelle coniglie al quinto o sesto giorno della pregnezza i tratti delle corna uterine ove si sono fissati gli ovuli discesi dall'ovaio non sono per anco bene appariscenti. A questo periodo non pertanto la mucosa uterina è così tumefatta da otturare in buona parete il lume di esse corna; le quali del resto hanno già aumentata del doppio circa la propria grossezza. L'epitelio ha pur qui forma cilindrica o cubica, lo compone un solo strato di cellule ed è continuo con quello delle glandule otricolari; le quali sono già bene appariscenti a questo periodo, ed alcune per giunta incominciano a diventare ramose (1). In alcuni tratti l'epitelio stesso si distacca, forse per effetto della neoformazione cellulare sottostante che lo spinge nelle cavità del viscere.

Due giorni più tardi, cioè all'ottavo della gravidanza, sono bene manifesti i rigonfiamenti ove formansi le così dette camere incubatrici. Fra due di queste cavità ove le uova sono meno che nelle altre sviluppate, la mucosa uterina sporge nell'interno dell'organo per sei o sette mammelloni disuguali. L'epitelio che copre questi mammelloni, già disparso e sostituito da grosso strato di cellule ovoidali in diversi tratti, conservasi tuttavia nelle insenature onde sono separati gli uni dagli altri, specialmente nel fondo di quelle interposte ai più grandi.

Le glandule otricolari hanno ora subìta notevole dilatazione, o soltanto nel punto di sbocco, o in ogni loro parte. L'epitelio che ne riveste la superficie interna non è più in ognuna continuo con quello della mucosa uterina. Per contrario nella maggior parte l'epitelio medesimo è già scomparso e ne occupano il luogo cellule ovoidali neoformate. Negli spazi interglan-

(1) Tav. 6 fig. 38.

dulari si veggono, anco nei preparati ove non era stata fatta l'iniezione grossi e fitti vasi sanguigni. Inoltre molti corpuscoli di tessuto congiuntivo assai grandi, assomiglianti nella forma agli elementi che ho detto aver preso il luogo dell'epitelio in alcuni tratti; però siffatti corpuscoli sono più pallidi di questi ultimi.

In tagli eseguiti un poco meno discosto dall'uno o dall'altro rigonfiamento, apparivano insenature multiple dei mammelloni, le quali erano ora brevi, ora allungate, e per lo più senza il loro antico epitelio. A questo se n'era già sostituito un altro composto di cellule giovani formanti un largo strato nella cui parte profonda avevano figura ovoidale irregolare, mentre in quella superficiale mostravansi del doppio più lunghe, in forma di coni con le basi rivolte verso l'interno del viscere, ma per lo più non troncate in modo netto, sibbene arrotondate. Queste cellule, come le altre situate profondamente nel detto strato, contenevano uno o due nuclei. Alcune volte la distinzione tra parte superficiale e parte profonda dell'epitelio di nuova formazione, non si poteva fare; perchè ovunque esso era costituito da uno strato compatto di piccoli elementi ovoidali. Le glandule otricolari mostravansi qui non tanto scarse, e un poco dilatate.

Nell'utero d'una coniglia dal 12° al 14° giorno circa d'incubazione, e di cui le cavità incubatrici, o meglio i rigonfiamenti dell'utero ove queste cavità s'erano formate, avevano da 10 a 22 millimetri di diametro trasversale, osservai quanto appresso.

Interno del viscere tra due cavità incubatrici. — L'ipertrofia di tutta la mucosa mostravasi assai più intensa che nei primi giorni della gravidanza. Essa mucosa infatti protuberava ora nella cavità del viscere per otto o dieci prolungamenti conici, talora assai lunghi, ripiegati sopra se stessi e d'aspetto assai diverso da quello già notato al 6° od all'8° giorno di pregnezza. Apparivano qui lateralmente festonati, o ramosi, dalla base all'apice. Questi festoni, per lo più assai lunghi, (1) erano nella loro base talmente confusi coi tubi delle glandule otricolari, che a prima vista si potevano difficilmente distinguere da queste. I detti prolungamenti, erano talora semplici, tal'altra complessi. Nel primo caso apparivano quali cupole coniche di tessuto

(1) Tav. 6, fig. 42.

congiuntivo dalla cui superficie sorgevano larghe pieghe pennate. Nel secondo caso i festoni d'un prolungamento intrecciavansi tra loro mediante tramezzi orizzontali, oppure obliqui (1), formando così un reticolato a maglie di varia forma, per modo da rammentare la disposizione a labirinto che si osserva nella zona placentare dell'utero gravido delle cagne.

L'epitelio della mucosa disposta sopra i festoni, così semplici come reticolati, appariva, a piccolo ingrandimento, composto da cellule cilindriche come quelle dell'utero di coniglia non gravido, oppure gestante da sei ad otto giorni. Facendo però uso di forti obiettivi, era facile accorgersi che quelle cellule avevano subìte notevoli modificazioni. Esse infatti mostravansi assai voluminose; ed in molti tratti quasi non più riconoscibili; perchè i loro nuclei s'erano moltiplicati per divisione, e disposti in una o due file nella direzione longitudinale delle cellule (2); inoltre la parte corticale di esse non appariva più nettamente limitata. Per ciò la superficie libera della mucosa sembrava coperta da serie verticali e più o meno regolarmente disposte, di essi nuclei. In qualche tratto pareva che i nuclei di più cellule, così superficiali come profondi avessero per dire così tendenza ad aggrupparsi assieme, circondandosi d'una massa protoplasmatica comune, per modo da comporre cellule giganti.

Le glandule otricolari erano meno numerose qui, in apparenza; perchè talmente immedesimate e confuse con lo strato superficiale della mucosa, da consentire appena se ne distinguessero le parti profonde; le quali mostravansi cilindriche, e con due fino a quattro rami laterali cortissimi, o bottoni. La porzione superficiale e media di queste glandule, s'allargava a guisa di imbuto, o meglio di tromba, ed aveva l'epitelio modificato come è detto di sopra. Mentre l'altra porzione conservava spesso epitelio cilindrico, come nell'utero non gravido (3).

Interno della cavità incubatrice. — Facendo cadere il microtomo verticalmente sopra uno dei poli della cavità incubatrice per modo da tagliare un lembo della parte periferica della placenta, e porzione della parete uterina estraplacentare, vidi che la placenta stessa, nel formarsi, aveva spinta di-

(1) Tav. 6, fig. medesima.
(2) Tav. 6, fig 41.
(3) Tav, 6, fig. 42.

nanzi a sè tutta la mucosa e le stesse glandule otricolari (1); la quale mucosa v'aderiva tutt'ora, sebbene si fosse modificata nel modo che dirò più sotto. L'altra parte della membrana interna dell'utero conservava la disposizione a prolungamenti conici e pennati come nel notato intervallo tra due cavità incubatrici.

Modificazioni subìte dall'epitelio nelle dette parti. — La mucosa estraplacentare (decidua vera) mostravasi per lo più coperta da serie verticali di nuclei disposti in gruppi da simulare altrettante cellule cilindriche, come ho già detto, ma senza contorni bene definiti in ogni gruppo (2). In alcuni luoghi questi nuclei erano invece raggruppati in masse rotonde circoscritte da protoplasma chiaro. Nella mucosa rimasta aderente alla placenta, s'incontravano gli stessi caratteri notati nella porzione estraplacentare. Inoltre si vedevano qui alcuni tubi glandulari dilatati o no, e tra essi tubi, il cui taglio risultava ora trasversale, ora obliquo, ve n'erano alcuni che apparivano rinchiusi tra i piccoli lobi della placenta (3).

Procedendo coi tagli verso la porzione centrale della cavità incubatrice, trovai che nella mucosa estraplacentare restavano oramai brevissimi tratti ove l'epitelio conservasse l'aspetto d'uno strato di elementi allungati, pieni di nuclei posti in serie verticali, e con pareti male distinte. In tutto il resto questi elementi per effetto, parmi, della ulteriore divisione de' loro nuclei, avevano incominciato a prendere forma sferoidale, accrescendo altresì il loro volume generale fino a raggiungere i diametri seguenti: larghezza 0 mm. 0,24, lunghezza 0 mm. 36.

Siccome alcune di queste masse sferoidali si distaccavano dalla mucosa, ne viene che le rimanenti apparissero meno serrate le une contro le altre. Le masse medesime erano circondate da protoplasma chiaro, lucente che non potei colorare in nessun modo. Questo protoplasma che era finamente granuloso, presentava spesso, nella sua parte corticale, e precisamente sul suo contorno, esilissimi rilievi o dentellature, ora di forma arrotondata, ora di forma cubica (4). Le glandule otricolari di questa parte della mucosa uterina, erano abbondanti, dilatate ipertrofiche.

(1) Tav. 6. fig. 43.
(2) Tav. 6, fig. 43.
(3) Tav. 6, fig 43*z*.
(4) Tav. 6, fig. 44.

Nella regione placentare la mucosa conservavasi soltanto nelle porzioni periferiche, ove aveva subìte presso a poco le stesse metamorfosi notate per la parte estraplacentare di questa membrana. Nelle altre porzioni era già atrofica o del tutto scomparsa. Lo stesso è da dire circa le glandule otricolari; delle quali si ha qualche vestigio, soltanto sui contorni del disco placentale.

Laddove è più intima l'unione tra placenta fetale e materna, (1) tutta la superficie estraplacentare dell'utero, e di quel piccolo tratto del disco placentare ove si conservava tuttavia la mucosa, appariva coperta da cellule sferoidali con contorni dentati. Queste cellule non erano tutte ugualmente arrotondate, differivano rispetto alla grandezza le une dalle altre, dal massimo diametro di mm. 0,31 a quello di mm. 0,32. La qual cosa devesi attribuire al vario grado di sviluppo di questi elementi.

Al detto periodo s'incominciano a vedere tra la mucosa estraplacentare e le pareti muscolari dell'utero, molte cellule giganti che inchiudono numerosi nuclei colorantisi facilmente col carminio. Qualcuna di queste cellule s'incontra anco vicino alla superficie di essa mucosa.

Il disco placentale è già manifestamente composto di lobi più o meno grandi separati l'uno dall'altro dai vasi utero-placentali che per lo più sono molto dilatati (2). Il tessuto del disco medesimo è composto in generale da cellule di $0^{mm}016$ a $0^{mm}020$ in diametro, di forma poligonale, con grossi nuclei fortemente colorati e protoplasma chiaro. Però laddove le due porzioni fetale e materna della placenta si compenetrano, veggonsi alcune di dette cellule il doppio più grandi, con sei e fino a dieci nuclei. Si veggono del pari gruppi di questi nuclei nei quali non è ancora bene distinte l'involucro protoplasmatico che deve comporli in cellule giganti.

Negli uteri gravidi di coniglia al 25° giorno di gestazione, trovai la mucosa uterina compresa tra due cavità incubatrici, (3) ora a dir vero poco distinta l'una dall'altra, meno sporgente dentro all'utero. Qui non solo mancava ogni vestigio dell'antico epitelio, ma erano scomparse altresì le cellule neoformate che ne avevano preso il luogo. Ed in loro vece s'incon-

(1) Tav. 6, fig. 39-40.
(2) Tav. 6. fig. 40-43 *y*.
(3) Tav. detta fig. 45.

travano nuovi elementi come quelli che io ho notati nell'utero della cagna. Ecco in breve quali caratteri aveva assunti la mucosa uterina a questo periodo della gravidanza.

Questa membrana, laddove copriva le sporgenze mammellonate poste tra due feti, aveva presa l'apparenza d'una massa giallognola, la quale non era possibile colorare nè col carminio nè con la ematossilina, ma soltanto, in modo diffuso, con la porporina. Su questa massa frattanto vedevansi qua e là corpi sferici del volume di $^1/_3$ o metà d'un corpuscolo sanguigno, intensamente colorati anco dal carminio e dalla ematossilina. Questi corpi sferici apparivano tenuti assieme dalla massa giallognola sopra indicata; massa amorfa trasparente, ed a contorno chiaro. Essa pigliava per lo più forma sferoidale ed inchiudeva un numero maggiore o minore di corpi sferici, assumendo così l'aspetto di cellula multinucleare. Io ho contati fino a 20 e più di questi corpi in una medesima massa. La quale del resto mostravasi non sempre di forma sferoidale, ma assumeva pure altre forme, come l'ovoide, l'ellittica più o meno allungate.

Quando riuscivo a dare una discreta tinta ai preparati, apparivano sul contorno d'ogni mammellone della mucosa uterina, corpi sferoidali isolati, assai scuri, sparsi quà e là, e poi corpi di forma ovoidale molto allungata, oppure a clava, gli uni e gli altri situati laddove prima era lo strato delle cellule multinucleate. Questi corpi, che si vedevano dappertutto contenere nel loro mezzo un nucleo pure allungato bene distinto pel suo colore scuro, erano circondati da materia trasparente bianco giallognola. La quale materia trasparente costituiva, come nelle masse in forma di cellule multinucleari già descritte, il contorno dei detti corpi. Però essi corpi differivano dagli altri perchè il materiale costituente la loro parte esterna o corticale aveva nella superficie fitti prolungamenti dentati un poco più grossi dei cigli di certi epitelj. Essi corpi inoltre qualche volta erano situati gli uni presso agli altri in direzione obliqua, e contenevano uno, due, ed alle volte tre nuclei rotondi oppure allungati. In questo caso i prolungamenti dentati di uno sembravano continui con quelli dell'altro vicino, come se una materia comune li avvolgesse tutti, o meglio come se non rimanessero separati tra loro tranne nelle parti non toccantisi [1].

---

[1] Tav. 6, fig. 45.

In preparati presi alla estremità d'un rigonfiamento questi corpi, che hanno tutta l'apparenza di cellule deciduali modificate, vedevansi composti in strato attorno a semmenti di glandule otricolari; strato non molto chiuso, in cui essi corpi sembravano connessi tra loro per i prolungamenti come avviene nelle cellule dentate dell'epidermide. Scorrendo su questi medesimi preparati i mammelloni della faccia interna dell'utero, s'incontravano alcuni tratti ove i corpi indicati comprimevansi tra loro lateralmente per modo da pigliare la disposizione ad epitelio cilindrico o conico. Però in altri di quei tratti questa disposizione era meno chiara; cioè gli elementi superficiali apparivano meno numerosi e perciò stesso di forma non perfettamente cilindrica. Ad ogni modo la mucosa del viscere si poteva dire, in questo caso, coperta o meglio principalmente costituita da elementi non più voluminosi delle ordinarie cellule deciduali, e con superficie libera dentata; elementi infine ora più ora meno allungati, tra i quali non erano frammisti quelli giganteschi descritti prima. Nei detti preparati trovai sempre scarse le glandule otricolari, e per giunta molto dilatate.

* * *

Descrivendo i primi stadi di evoluzione della placenta materna nelle cagne ho già detto come in questi animali s'incontrino gruppi di nuclei molto colorati, immersi in una massa comune incolora, negli spazi reticolati del labirinto costituente la placenta stessa. Ed ho anco manifestato il dubbio che questi nuclei non differissero da quelli contenuti nelle masse protoplasmatiche descritte da *Laulanié* nei roditori sotto il nome di cellule placentari. Qui debbo riferire i giudizi che lo stesso *Laulanié* ha dati su questi nuovi elementi e farvi poi attorno alcune avvertenze che mi sono suggerite dalle altrui osservazioni e dalle mie proprie.

Il citato naturalista, in una comunicazione fatta alla Società di Biologia di Parigi (Comptes rendus, T. II, n. 7, Fevrier 1885), affermò che nella cavia la placenta è formata da una sola di quelle cellule, la quale ha un diametro massimo di c. 1 $^1/_2$ ed uno minimo di c. $^1/_2$. Inoltre disse che le maglie protoplasmatiche dell'organo sono continue, nè v'è modo di scorgere il loro stroma diviso in cellule distinte.

In altro lavoro inserito nel " Journal d'Histoire naturelle " de Bordeaux, n. 430 Avril 1885. " *Sopra la natura della neoformazione placentare, e sopra l'unità delle placente* " confutando la dottrina messa innanzi da Ercolani intorno all'unità funzionale

della placenta, negò che nella superficie della caduca ci sia un epitelio secretore, e quindi ripetè che nella cavia la caduca stessa è formata da una massa protoplasmatica irriducibile, occupante la estensione della zona placentale interna, o zona funzionale, in cui i nuclei sono gettati con certa profusione. Ammise però che nella coniglia si può vedere lo stroma congiuntivo di questa zona, sostituito qualche volta da cellule giganti ialine, che sono manifestamente della medesima natura di esso stroma.

Negò frattanto che nella cagna vi sia tra le lamine o cripte materne della placenta qualcosa da rapportare ad un epitelio secretore. Per lui nei carnivori, come nei roditori, lo stroma protoplasmatico è ugualmente irriducibile, e forma una cellula sola (p. 52). D'onde concluse che " la caduca funzionale considerata nelle placente uniche, è il prodotto d'un processo congiuntivo-vascolare. Anco rispetto alle placente multiple, che gli apparvero favorevoli alla teorica dell'*Ercolani,* sostenne non potersi ritenere vi abbia dentro alle cavità materne vero epitelio glandulare. Ed ammise soltanto che esse cavità fossero vestite da strato endoteliale; vale a dire composto di cellule derivanti dal tessuto congiuntivo.

Siffatte affermazioni del *Laulanié* furono mostrate come non bastevoli ad infirmare la dottrina di *Ercolani* in una importante memoria del Prof. *Vincenzo Colucci* (1).

Alla mia volta senza negare in modo assoluto la correttezza d'alcune tra quelle affermazioni, debbo aggiungere quanto appresso. Il *Laulanié* tra altre cose ha dichiarato che la caduca placentare, nei primi tempi del suo sviluppo, è un prodotto congiuntivo-vascolare. Il quale si trasforma in placenta laddove penetrano in essa caduca i villi del corion. E dacchè siffatta penetrazione non mostrasi mai compiuta, si formano due zone distinte, una alla superficie che è funzionale, un'altra profondamente che è basale.

La caduca funzionale si trasmuta poi in una serie di grandi cellule multinucleari come nella coniglia, oppure in una enorme cellula unica come nella cavia.

Ora, io ho già detto d'onde provengono, a mio avviso, le cellule costituenti lo strato di sostituzione, sicchè stimo inutile ripeterlo qui. Quello ch'io voglio notare in questo luogo è prima di tutto, che nella coniglia le grandi cellule multinucleate s'incontrano non già soltanto nella parte dal *Laulanié* chiamata funzionale, sibbene anco in quella basale. Che nello stesso mammifero si trovano masse protoplasmatiche ad un solo nucleo negli spazi compresi tra una ed altra cavità incubatrice, e queste masse distinguonsi dalle altre non solo per essere meno voluminose ed a nucleo per lo più

(1) *Sulla vera natura glandulare della porzione materna della placenta nella donna e negli animali* Memorie della R. Accademia delle Scienze di Bologna. Serie IV, T. VII, 1886.

unico, ma perchè formano lo strato superficiale della decidua ed hanno contorni dentati; si distinguono inoltre per non occupare mai il disco placentare, mentre le altre grandi incontransi costantemente nello strato profondo così della placenta propriamente detta, come della caduca interplacentare. In breve l'elemento dentato occupa il luogo in cui le cellule deciduali avevano sostituito l'epitelio cilindrico antico, sicchè l'elemento stesso mi sembra rappresentare una modificazione, o se vuolsi, una alterazione di quelle cellule.

Io penso che il Prof. *Laulanié* sia nel vero quando afferma che le maglie protoplasmatiche della placenta, nelle cavie, non si possano ridurre a cellule distinte, s'egli però intende parlare del disco di essa placenta. Ma credo puranco che cada in errore quando da quel fatto trae la conseguenza che la placenta di essa cavia è costituita da una cellula gigantesca.

Nel cotiledone che serve di base al ricordato disco vi sono in copia grandi cellule con nucleo ora chiaro ora colorato un poco dal carminio, o da altre materie usate per prepararne i tagli, ed a contorni chiaramente palesi. Il *Laulanié* avrebbe dunque dovuto dire per essere esatto, che nelle cavie, a differenza di quanto si osserva in altri roditori, il protoplasma della cellule componenti il disco placentare si confonde tutto in una sola massa; per la qual cosa non è possibile distinguere bene le cellule stesse l'una dall'altra coi mezzi d'indagine microscopica che oggi possediamo. Quindi che le apparenti maglie interposte ai vasi placentali sono costituite da una massa di protoplasma ripiena letteralmante di nuclei rotondi oppure ovali.

Placenta dei Chiropteri.

Ho potuto in vari anni esaminare un numero ragguardevole d'uteri gravidi di questi animali, ma senza poterne fissare il periodo di gestazione.

In diversi di questi uteri appartenenti al *Vesperus serotinus*, di cui le cavità incubatrici non oltrepassavano in lunghezza 12 a 14 millimetri ed in larghezza da mm. 8 a 10, potei fare le seguenti osservazioni.

Nei tagli eseguiti in vicinanza dell'orificio uterino, cioè fuori delle dette cavità, la mucosa, come abbiamo visto in altri animali, apparisce coperta d'epitelio formato da cellule cubiche, con nuclei molto grandi ed arrotondati. In qualche tratto questo epitelio è sollevato da moltissimi nuclei, in altri essi nuclei lo hanno già sostituito. La mucosa stessa sporge talora nella cavità del viscere per piccoli mammelloni, tal'altra per festoni grossi ed allungati che la otturano in buona parte. Al di fuori dell'epitelio

si veggono fitti corpiccioli di tessuto congiuntivo, non però follicoli glandulari già formati.

Cavità incubatrice lunga mm. 12 e larga mm. 11. — Praticando sette o otto tagli da uno dei poli di quella s'incontra una massa di congiuntivo giovine che riempie tutto il corno uterino. Ed in mezzo a tale massa qualche vaso sanguigno. Poi questa piglia l'aspetto di reticolato, le cui maglie sono costituite dal protoplasma ravvolgente i nuclei che appaiono un terzo più grandi degli altri ricordati sopra. In breve, il reticolo è composto da tessuto mucoso embrionale.

Procedendo innanzi verso il centro della cavità incubatrice, il detto reticolo mostrasi a larghe maglie con interstizi irregolarissimi, continue nella periferia con le pareti uterine, e percorse quasi dappertutto da vasi sanguigni in via di sviluppo. Neppur qui, in generale, si trovano follicoli glandulari (1).

Fig. 16.

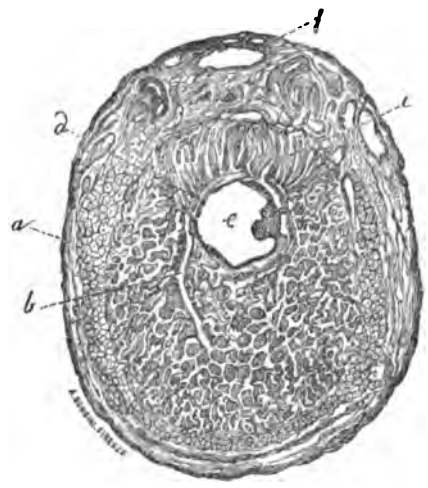

Fig. 16.ª — ***Vesperus serotinus.*** Utero gravido. Cavità incubatrice, lunga mm. 12, larga mm. 11.
Taglio trasversale un poco obliquo:
a) pareti uterine.
b) vasi sanguigni della massa cellulare che riempie quasi tutta la cavità del viscere.
c) rudimento della Placenta materna.
d) sezione della cavità embrionaria.
e) sezione dell'embrione.
f) orlo mesometrale del viscere.
Oc. 2, ob. 4, Hart. Un terzo più piccolo del vero.

Nei tagli successivi le maglie pigliano altra apparenza. Ciascuna di esse si mostra costituita da nuclei ovali piuttosto grossi immersi in protoplasma

(1) In trenta tagli, una sola volta sopra al limite della cavità incubatrice ho scorto qualche cosa che assomigliava alla sezione traversa d'una glandula otricolare.

chiaro non colorabile dal carminio. Questi nuclei ora tappezzano tutti i festoni del reticolo e sembrano circoscrivere vasi sanguigni; se però occupano soltanto lati d' una maglia, scorgonsi tramezzo ad essi carpuscoli ematici.

Sempre procedendo innanzi col microtomo s'arriva ad un punto ove è rimasta compresa nella sezione parte del sacco embrionario (fig.16). Allora più o meno discosto dal centro della cavità incubatrice si scorge l'embrione, che separa l'insieme delle maglie in due parti disuguali, così per quantità come per disposizione; cioè in una maggiore (*b*) la quale conserva il carattere già attribuitole; in altra minore (*c*) che piglia l'aspetto di prolungamenti paralleli un poco tortuosi, rivolti verso il centro del sacco embrionale e connessi con la porzione esterna di questo oectoplacenta (fig. 16).

Come vedesi nella figura 17, (lettera *d)* la placenta materna del *Vesperus serotinus*, proprio nel mezzo della cavità incubatrice, appare nel suo insieme

Fig. 17.

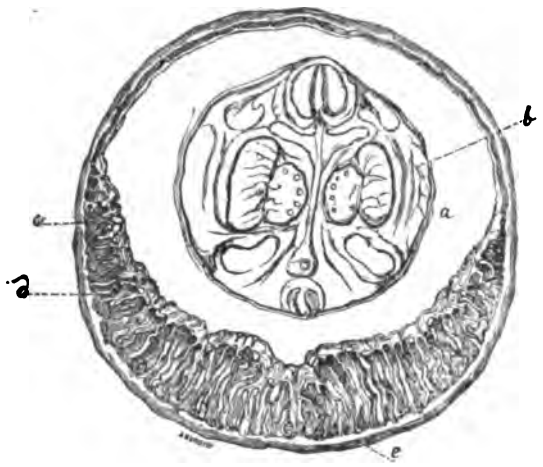

Fig. 17.ª - Utero gravido di *Vesperus serotinus*. Taglio trasversale obliquo di un corno gestante.
a) cavità incubatrice.
b) embrione tagliato in direzione orizzontale obliqua.
c) placenta fetale.
d) placenta materna.
e) pareti muscolari del viscere.
Oc. 2, ob. 4, Hartnack. (Metà più piccolo del vero).

rappresentata da un disco molto allungato, che occupa buona parte di essa cavità; disco composto da fasci di tessuto deciduale.

Questi fasci, esaminati a più forte ingrandimento, mostransi in massima parte vascolari, connessi con lo strato ectodermico dell'uovo, e termi-

nanti nella loro estremità libera o interna con grandi dilatazioni ripiene di globuli sanguigni (fig. 18 *f*). Siffatte dilatazioni non mancano memmeno nella superficie del corion; ma rispetto a queste ultime debbo aggiungere che in molti tagli le ho viste più frequentemente (fig. 18 *c*) percorrere in traverso tratti della placenta fetale nel luogo ove s' innesta a quella materna. Nella figura qui indicata apparisce inoltre come tutti i vasi coriali siano anco nei loro rami secondari assai grandi.

Noto infine che nelle placente dei Chirotteri in generale, quando si esaminano poco innanzi del parto, o meglio allorchè i feti hanno circa mm. 30 di lunghezza, i vasi materni, numerosissimi, si veggono anco nei pezzi non iniettati procedere tortuosi e fitti dalle pareti dell' utero verso la faccia libera della placenta materna e quivi dilatarsi in modo già detto.

Fig. 18.

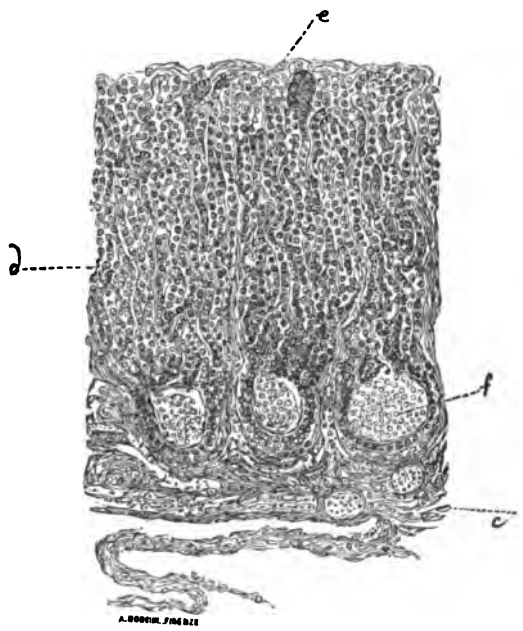

Fig. 18.ª — *Vesperus serotinus.* Sezione della fig. 17 disegnata all' ingrandimento (oc. 2, ob. 7, Hart.) ridotto 2 terzi meno del vero.

c) placenta fetale.
d) placenta materna.
e) pareti muscolari del viscere.
f) dilatazioni vascolari piene di globuli sanguigni.

Vesperus Kuhlii. — In tre femmine di questa specie ove gli uteri apparivano ingrossati per modo da rappresentare i primi periodi della gravi-

danza, trovai come nell'altra la mucosa uterina talmente inspessita da otturare quasi tutta la cavità del corno preso in esame. La sua disposizione generale era a papille più o meno allungate, dappertutto coperte d'elementi cilindrici con grossi nuclei ovoidali.

Al di fuori di questi elementi si vedeva un denso strato di corpuscoli del congiuntivo molto colorati dal carminio; inoltre follicoli glandulari più abbondanti che nell'altro Chiroptero, tortuosi, e non pertanto così lunghi da arrivare alla parete muscolare del viscere. Essi follicoli avevano ciò di notevole che mentre alcuni, contrariamente a quanto ho già notato in tutti gli altri animali, erano in corrispondenza del loro sbocco pochissimo slargati, questo slargamento appariva notevole nelle loro parti periferiche.

Il più grosso tra gli uteri indicati sopra aveva la superficie della mucosa disposta ad incavi alternati dalle terminazioni glandulari; le quali terminazioni in massima parte si erano alterate oppure confuse col tessuto deciduale, come del resto abbiamo veduto avvenire generalmente.

Anco tra i *Chiropteri* di specie differenti come il *Ferro di Cavallo* e la *Noctula* s'incontrano nell'utero a diversi periodi della gravidanza presso a poco le medesime disposizioni sopra riferite, sicchè reputo inutile tornarvi sopra.

AVVERTENZE GENERALI

Sull'argomento trattato nella presente memoria mi propongo tornare in altra occasione. Frattanto ricordo alcuni fatti che dopo quanto ho fino ad ora esposto mi sembrano non più discutibili; cioè:

1° Che il fenomeno iniziale da cui è resa manifesta la fecondazione nelle varie specie di mammiferi consiste in un mutamento più o meno profondo della mucosa uterina.

2° Che nel primo periodo della gravidanza l'epitelio di questa membrana si modifica nella forma, e prima o poi è sostituito da altro, composto di cellule più grandi e d'aspetto differente: vale a dire non più cilindriche come innanzi, ma pavimentose o cubiche.

3° Che siffatto nuovo epitelio più tardi piglia parte alla formazione della placenta materna; la quale alla sua volta avvolge l'uovo disceso nell'utero, ed in seguito si congiunge alle membrane dell'embrione (ectoderma) d'onde vien fuori la placenta fetale.

4° Che la mucosa uterina è traversata da follicoli o cripte sboccanti alla superficie di essa membrana.

5° Che questi follicoli detti pure *glandule otricolari, o uterine,* ed ai quali per giunta s'attribuì speciale funzione embriogenica, non si possono considerare quali organi glandulosi nello stretto di queste parole; sia perchè non incontraronsi mai in uguali proporzioni numeriche nell'utero dei mammiferi fin'ora studiati; sia per il fatto che durante la gestazione si alterano e dispariscono quasi del tutto in corrispondenza della placenta, confondendosi cogli elementi deciduali di questa; sia infine perchè rapidamente tornano a comporsi dopo il parto, quando cioè l'utero s'è del tutto svuotato.

6° Che in generale si deve avere oggi per certo essere i follicoli sopra detti non connessi con i villi coriali durante la pregnezza, come primo affermò l'*Ercolani.* Può tuttavia ammettersi che la unione tra alcuni di questi villi è le glandule uterine si determini accidentalmente o per anomalia, come parrebbe avvenuto nei casi osservati dal *Jassinsky* (1), da *Turner* ecc. (2) e potrebbe accadere con facilità nella placenta della dromedaria.

7° Che la parte superficiale della membrana dell'uovo (ectoplacenta) invade con i suoi strati la porzione placentare materna, mediante un processo complicatissimo con molta cura studiato e descritto da *Van Beneden* e *Julin,* e dal *Duval* già citati.

---

(1) Archiv. für pathol. anat. Kerausgegeben von R. Virchow, Vien Figster Band. Berlin 1866.

(2) *Lectures,* ecc. pag. 47.

FINE.

ERRATA-CORRIGE

Pag. 181	linea 9	*invece di:*	nello stretto di queste parole;
		leggi:	nello stretto senso di queste parole;
» 181	» 21	*invece di:*	della membrana dell'uovo
		leggi:	delle membrane dell'uovo
» 181, nota (1),		*invece di:*	Kerausgegeben von R. Virchow, Vien Figster
		leggi:	Herausgegeben von R. Virckow. Vierzigster Band. Berlin 1866.

SPIEGAZIONE DELLE TAVOLE

TAVOLA 1.ª

FIG. 1. — Utero d'asina al 27° giorno della gravidanza. È rappresentato aperto in tutta la sua lunghezza. — (*a*) Corno destro. — (*b*) Corno sinistro, nella cui base veggonsi diverse sporgenze mammillari della mucosa uterina, che contrassegnano il luogo ov'era situato l'embrione. — (*c*) Corpo del viscere. — (*d*) Ovaie.

FIG. 2. — Taglio verticale eseguito sulle pareti dello stesso utero laddove erano le predette sporgenze mammillari. — (*a*) Superficie d'una sporgenza, in parte vestita da epitelio cilindrico i cui elementi sono in via d'atrofizzarsi, in parte già spogliata del rivestimento epiteliale. — (*b*) Glandule otricolari con estremità libera o di sbocco assai dilatata e presso a confondersi col tessuto circostante. Oc. n. 2, Ob. n. 4, Hartnack.

FIG. 3. 4. — Rappresentano due porzioni del preparato che ha servito pel disegno della figura 2ª; porzioni esaminate a più forte ingrandimento. (Oc. n. 2, Ob. n. 8 Hartnack). Nella figura 3 si veggono in (*c*) le cellule dell'antico epitelio cilindrico, molto assottigliate nella estremità libera, e discoste alquanto l'una dall'altra; e nel tessuto sottostante (*d*) grossi corpuscoli di congiuntivo. Alcuni di questi più prossimi alla superficie hanno già preso l'aspetto di cellule pavimentose. Le glandule otricolari (*e e e*) presentano esse pure l'epitelio ugualmente modificato. Nella figura 4.ª l'epitelio della superficie (*f*) è già caduto; e quello delle glandule otricolari, nei tratti prossimi alla superficie medesima, è del tutto mutato. Ora gli elementi che lo componevano hanno preso l'aspetto di vescicole traslucide. Anco i contorni di questi tratti glandulari (*f. f. f. f.*) sono quasi affatto disparsi.

FIG. 5. — Utero d'asina a due mesi e sei giorni della gravidanza. Taglio verticale delle pareti del corno gestante. — (*g*) Superficie interna disposta ad incavi più o meno estesi, e coperta da epitelio di nuova formazione. — (*h*) Porzioni medie dei tubi glandulari (Oc. n. 2. Ob. n. 4 Hartnack).

FIG. 6. — Piccolo tratto della figura precedente visto a più forte ingrandimento. (Oc. n. 2, Ob. n. 8, Hartnack). — (*i*) Epitelio. — (*j*) Sezione di glandula uterina. — (*k*) Strato di cellule pavimentose oltrepassanti la linea epiteliale d'una insenatura della mucosa.

Fig. 7. — Utero d'asina al quarto mese della gravidanza. Taglio come sopra. — (*l*) (*l'*) Due cupole follicolari in via di formazione. — (*m. m.*) Tratto intermedio in cui la cupola non è per anco composta. — (*n*) Glandule otricolari. (Oc. n. 3, Ob. n. 4, Hartnack).

Fig. 8. — La sezione (*l'*) della figura precedente a più forte ingrandimento. (Oc. n. 2, Ob. n. 8, Hartnack). — (*o*) Epitelio dei follicoli placentari materni. — (*p*) tessuto congiuntivo. — (*q*) glandule otricolari.

TAVOLA 2.ª

Fig. 9. — Utero gravido di cammella (10° mese). Porzione di corion disegnata 8 volte più grande del vero. — (*a*) (*a*) villosità nella loro primitiva apparenza di semplici prolungamenti in forma di clava, e con qualche leggiera depressione trasversale, lunghi da mm. 0,55 a mm. 0,70.

Fig. 10. — Medesimo utero. Porzione di mucosa vista dalla faccia interna del viscere all'ingrandimento che sopra. — (*b*) Orli dei follicoli plancentari. — (*c*) Cieco fondo d'uno di questi.

Fig. 11. — Uovo estratto dal medesimo utero. — (*d*) (*d*) (*d*) Involucro esterno o coriale. — (*e*) (*e*) (*e*) Allantoide. — (*f*) (*f*) (*f*) Amnios. — (*g*) Feto.

Fig. 12. — Sacco coriale iniettato, ed aperto longitudinalmente per mostrarne la faccia interna. È disegnato dieci volte più piccolo del vero. — (*h*) Vasi arteriosi. — (*i*) vasi venosi. — Tronchi di questi vasi formanti il funicolo ombelicale.

Fig. 13. — Placenta dello stesso animale all'ultimo mese della gravidanza. — (*k. k. k. k.*) Villosità del corion. — (*l. l.*) Vasi sanguigni coriali. — (*m. m. m. m.*) Follicoli placentali materni. — (*n. n.*) Glandule uterine. Oc. n. 2, Ob. n. 4, Hartnack.

TAVOLA 3.ª

Fig. 14. — Utero di cammella al settimo mese di gravidanza. Taglio verticale alquanto obliquo della parete d'un corno. — (*a. a*) Piccoli tratti di glandule otricolari (*b. b. b.*) Tre porzioni terminali di queste glandule che dilatandosi vanno ad aprirsi verso gli orli liberi dei follicoli placentari. Oc. n. 1, Ob. *A*. Zeiss.

Fig. 15. — Corion di cammella emesso naturalmente dopo il parto (*c. c. c.*). — Villi assai mutati nella forma e coi loro vasi capillari pieni di sangue. — (*d. d.*) Grossi tronchi di questi vasi tagliati in varie guise. Oc. n. 2, Ob. n. 4, Hartnack.

Fig. 16. — Lembo dello stesso corion disegnato a più forte ingrandimento. Oc. n. 2, Ob. n. 7. Hartnack. — (*e*) Piccolo villo a forma di clava coperto dal proprio epitelio. — (*f*) massa di cellule diffuse in parte nello spazio intervilloso. Queste cellule hanno tutte conte-

nuto torbido. In alcune si vede un nucleo o due; in altre non se ne scorge più vestigio; la loro forma infine talora è ovoidale, tal'altra poligonale. — (*g.g.g.*) Vasi sanguigni.

Fig. 17, 18, 19 e 20. — Epitelio preso nella estremità tubaria del corno uterino non gestante d'una vacca al 50° giorno della gravidanza.

Fig. 17. — (*h*) Cellule in via di disfacimento. — (*i*) Cellule di sostituzione. — (*j*) Corpuscoli del congiuntivo sottoepiteliale.

Fig. 18. — Piccolo tratto ove l'epitelio non ha principiato a mutarsi.

Fig. 19. — Due cellule nelle quali è già avvenuta la divisione del nucleo.

Fig. 20. — Gruppo delle stesse cellule già alterate e distaccatesi dallo strato epiteliale.

Fig. 21. — Microbo trovato nell'umore che si ottiene spremendo un cotiledone di vacca tre giorni dopo d'aver tolto l'utero dal corpo dell'animale. La gravidanza era a 210 giorni. — (*k*) Apparenza del detto microbo alla massima distanza focale del microscopio. — (*l*) Apparenza del medesimo alla distanza focale minima. Oc. n. 3, Ob. n. 8. Hartnack.

TAVOLA 4.ª

Fig. 22. — Utero di cagna non gravida. Taglio trasversale d'uno dei corni. — (*a*) Cavità del viscere. — (*b*) Glandule otricolari. — (*c*) Tessuto congiuntivo sottoepiteliale ed interglandulare. (*d*) Parete muscolare. — (*e*) Sierosa peritoneale. — (*e'*) Orlo mesometrico del corno. Oc. n. 2, Ob. n. 4. Hartnack.

Fig. 23. — Utero di cagna gravida da 8 a 10 giorni. Le lettere indicano le medesime parti della figura precedente. Oc. 00, Ob. 1, Schieck.

Fig. 24. — Utero di cagna ad un grado alquanto più avanzato di gravidanza; grado però che non si è potuto stabilire con precisione. È certo frattanto che le camere incubatrici esaminate avevano il diametro massimo trasversale di mm. 14 e quello longitudinale di mm. 11 $^1/_2$. Nella presente figura è rappresentata circa la metà d'una sezione trasversa eseguita verso la estremità posteriore d'una camera incubatrice, cioè al di fuori del luogo ove d'ordinario si sviluppa la zona placentare. — (*f'*) Porzioni terminali dilatate delle glandule otricolari. — (*g*) Estremità periferiche delle stesse glandule. — (*h*) Epitelio della mucosa. Oc. 00, Ob. 1, Schieck.

Fig. 25. — Due tra le dilatazioni glandulari della figura precedente a più forte ingrandimento. Oc. n. 3, Ob. n. 4, Hartnack.

Fig. 26. — Camera incubatrice dell'utero indicato nella figura 24 sezionata trasversalmente nella

sua parte centrale. — (*h. h. h.*) Primi rudimenti delle lamine placentali materne. — (*i*) Porzioni periferiche delle glandule otricolari disposte in strato attorno alle dette lamine. — (*j*) Pareti muscolari dell'utero. — (*k*) Sierosa peritoneale. Oc. 00, Ob. n. 1. Schieck.

Fig. 27. — Placenta dello stesso animale a 37 giorni di gravidanza. Il disegno rappresenta un lato della zona placentare reciso verticalmente. — (*l*) Lamine del labirinto nei loro rapporti con i villi coriali. — (*m. m.*) Corion. — (*n*) Sacca, o meglio cordone limitante la zona placentare. — (*o*) Porzioni periferiche delle glandule otricolari tagliate orizzontalmente. — (*p*) Pareti muscolari dell' utero. Otto volte e mezzo più del vero.

TAVOLA 5.ª

Fig. 28 — Utero di cagna a circa venti giorni della gravidanza. Sezione verticale della placenta. — (*a*) Pareti muscolari del viscere. — (*b*) Strato glandulare periferico. — (*c. c.*) Porzioni reticolate delle lamine placentali (labirinto). — (*d. d.*) Porzioni verticali di esse lamine. — (*e*) Corion. Oc. n. 3, Ob. n. 4. Hartnack.

Fig. 29. — Una maglia del labirinto della figura precedente disegnata con l'ingrandimento. Oc. n. 3, Ob. n. 7. Hartnack.

Fig. 30. — Utero di cagna a 37 giorni di gravidanza. Sezione verticale, parzialmente incisa. È presa dal mezzo della zona placentare. — (*f*) Strato di tessuto congiuntivo. — (*g*) Porzioni periferiche delle lamine del labirinto. — (*h. h.*) Villi del corion occupanti con la loro estremità gli spazj che le lamine sopra dette lasciano tra loro. — (*i*) Materia giallognola risultante dal continuo disfarsi delle cellule più superficiali dell'epitelio laminare. — (*j*) Lamine verticali. Oc. n. 2. Ob. n. 7. Hartnack.

Fig. 31. — Rappresenta un tratto della figura precedente visto a più forte ingrandimento. Oc. n. 3, Ob. n. 8. Hartnack.

Fig. 32. — Utero di gatta a circa 20 giorni della gravidanza. Taglio verticale eseguito verso la estremità d'una camera incubatrice. — (*k. k.*) Glandule otricolari in buon tratto trasformate, per dilatazione della loro parte media, nelle lacune periferiche della placenta in via di sviluppo. — (*l. l.*) Porzioni terminali delle stesse glandule già confuse col tessuto di nuova formazione. Oc. n. 3, Ob. n. 4. Hartnack.

Fig. 33. — Cristalli trovati nella materia grassa della placenta di cagna a termine di gravidanza. Oc. n. 3, Ob. n. 8. Hartnack.

Fig. 34. — Cristalli di allantoina della medesima placenta. Oc. n. 2, Ob. n. 7. Hartnack.

Fig. 35. — Cristalli di emina, idem. Oc. n. 3, Ob. n. 8. Hartnack.

Fig. 36. — Cristalli di emoglobina.

Fig. 37. — Cristalli di emina. I cristalli disegnati nelle due ultime figure furono rinvenuti in un liquido sanguinolento scuro che erasi raccolto nella cavità incubatrice dell'utero di una cavia. I primi, bene appariscenti appena il liquido fu tolto dal viscere, si sciolsero dopo venti ore circa. I secondi conservanti tutt'ora in abbondanza nei preparati, fatti nel 1890. Essi cristalli furono ottenuti trattando il medesimo liquido con sale comune e acido acetico glaciale. Oc. n. 3, Ob. n. 8. Hartnack.

TAVOLA 6.ª

Fig. 38. — Coniglia. Utero gravido di 5 a 6 giorni. Porzione d'un taglio orizzontale. Le cavità incubatrici erano poco distinte. (*a. a.*) Glandule otricolari. — (*b. b.*) Vasi sanguigni. — (*b'*) Tessuto congiuntivo.

Fig. 39. — Coniglia gravida di sette giorni. Taglio verticale d'una camera incubatrice. Nel disegno non sono rappresentate che le parti media ed interna della sezione. — (*c. c.*) Vasi sanguigni. — (*d*) Glandule otricolari. — (*e*) Epitelio della mucosa uterina. — (*f*) Strato cellulare esterno dell'uovo o ectoderma. — (*g*) Strato medio o mesoderma. — (*h*) Strato interno o entoderma. Oc. n. 2, Ob. n. 8. Hartnack.

Fig. 40. — Utero di coniglia al 9° giorno della gravidanza. Taglio verticale eseguito nel mezzo d'una cavità incubatrice. — (*i*) Orlo mesometrale dell'utero. — (*j. j.*) Lobi placentali. — (*k. k.*) Vasi utero-placentari. — (*l*) Mucosa uterina. — (*m. m.*) Glandule otricolari deformate. — (*n*) Rudimenti dell'embrion. — (*o. o.*) Ectoderma. — (*p*) Mesoderma. — (*q. q.*) Seno terminale. — (*r*) Entoderma. — (*s*) Cavità dell'uovo.

Fig. 41. — Utero di coniglia gravido di 12 a 14 giorni. Lembo d'una sporgenza situata ad uno dei lati del disco placentare. — (*t*) Cellule dell'epitelio che hanno subito notevole allungamento, e di cui i nuclei si sono moltiplicati per divisione. Esse cellule non hanno più contorni nettamente distinti. — (*u*) Tessuto congiuntivo sottoepiteliale. Oc. n. 3, Ob. n. 8. Hartnack.

Fig. 42. — Utero come quello della figura precedente. Il disegno rappresenta un taglio eseguito tra due cavità incubatrici, in corrispondenza d'un rilievo mammillare reticolato della mucosa. — (*t'*) Estremità periferiche delle glandule otricolari. — (*u'*) Porzioni medie e terminali di esse glandule non più distinguibili dalle pieghe della mucosa. Oc. 3, Ob. 4. Hartnack.

Fig. 43. — Utero come sopra. Porzione di placenta presa da uno degli orli laterali del disco. — (*r*) Epitelio a grandi cellule cilindriche con nuclei multipli come quelli che si veggono nella figura 41; e con prolungamenti simili a cigli vibratili. — (*y*) Tessuto placentale. — (*z*) Glandula otricolare tagliata in traverso, le cui cellule hanno subìti gli stessi mutamenti di quelli della mucosa. Oc. n. 3, Ob. n. 8. Hartnack.

Fig. 44. — Utero come sopra. Taglio eseguito fuori da disco placentale, ma più prossimo al detto disco. — (*a*) Cellule dell'epitelio mucoso di forma ovoidale o sferica, con prolungamenti ciliari o dentali, protoplasma torbido e nuclei multipli. — (*b*) Glandule otricolari con analoghi elementi del loro epitelio. — (*c*) Tessuto congiuntivo.

Fig. 45. — Utero di coniglia al 25° giorno di gravidanza. Taglio eseguito tra due cavità incubatrici. — (*d*) Lenbo di glandula otricolare tagliata obliquamente. — (*e*) Tessuto congiuntivo. — (*f. f.*) Epitelio della mucosa in via di disfacimento. — (*g. g.*) Cellula di questo epitelio molto allungata, con due nuclei riuniti per una delle loro estremità più sottili ed a contorni male circoscritti; inoltre con prolungamenti dentati assai lunghi nella loro superficie. — (*h. h. h.*) Cellule a forma sferica o quasi sferica, per lo più con un solo nucleo molto rimpiccolito, e scolorato. Il contenuto di queste cellule ha presa la disposizione a punteggiature raggiate; tanto che i prolungamenti dentati appariscono distesi internamente fino al contorno nucleare; ed il contorno di una cellula non è più distinto da quello delle altre vicine.

TAVOLA 7.ª

Fig. 46. — Utero gravido di cammella (10 a 11 mesi di gravidanza) in cui le due placente fetale e materna sono nei loro naturali rapporti. (*a*) parete d'un follicolo materno.— (*b. b.*) — Glandule otricolari. — (*c*) Reticolo vascolare. — (*d*) Epitelio uterino. — (*e*) Tessuto congiuntivo sotto-epiteliale. — (*f. f.*) Villosità coriali. — (*g*) Epitelio del corion. — (*h*) Tessuto congiuntivo. Oc. n. 2, Ob. n. 8. Hartnack.

Fig. 47. — Utero gravido di asina al 27° giorno. — (*i*) Glandule otricolari piene di liquido giallo verdastro. — (*j*) Tessuto congiuntivo interglandulare. Oc. n. 4, Ob. n. 4. Hartnack

Fig. 48. — Placenta dell'asina al 10° mese della gravidanza. — (*k. k.*) Cupole placentali materne nei loro rapporti con i ciuffi villosi del corion. — (*l*) Vasi coriali iniettati naturalmente. — (*m*) Glandule otricolari. — (*n*) Vaso sanguigno. Oc. n. 2, Ob. n. 4. Hartnack piccolo.

Fig. 49. — Utero gravido di cagna (giorni 37). Porzione di lamina del laberinto presa vicino al cordone che limita la zona placentare. — (*o. o.*) Epitelio proliferante. — (*p. p.*) masse di cellule a diversi gradi di alterazione. — (*q*) Tessuto congiuntivo. Oc. n. 2, Ob. n. 8. Hartnack.

Fig. 50. — Cristalli ottenuti trattando la materia verde delle sacche placentali (o cordoni) materne della cagna a termine di gravidanza, con cloruro di sodio ed acido acetico glaciale. Oc. n. 3, Ob. n. 8. Hartnack, prep. 1187.

Fig. 51 — Due villi coriali di cammella a circa 10 mesi di gravidanza. Il pezzo era iniettato con carminio. Oc. n. 2, Ob. n. 4. Hartnack. — (*r*) Tessuto coriale. — (*s. s.*) Reticolo vascolare.

fig. 1.

fig. 2

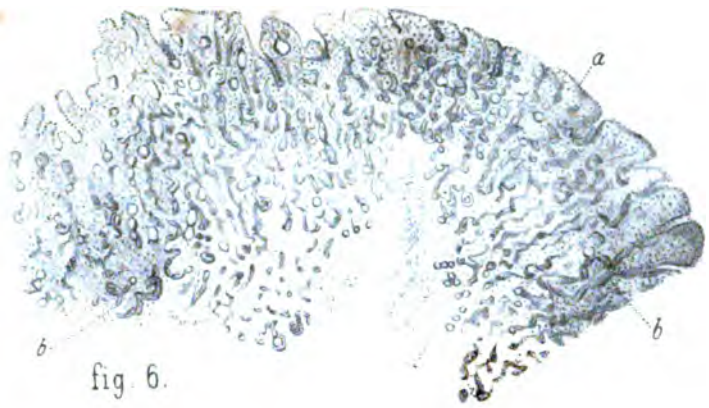

fig. 6.

fig. 5.

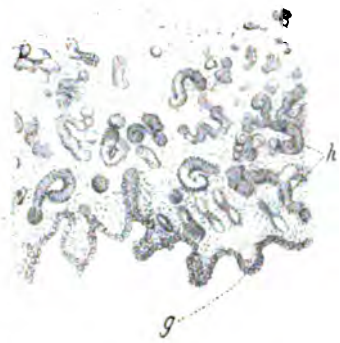

fig. 4.

fig. 3.

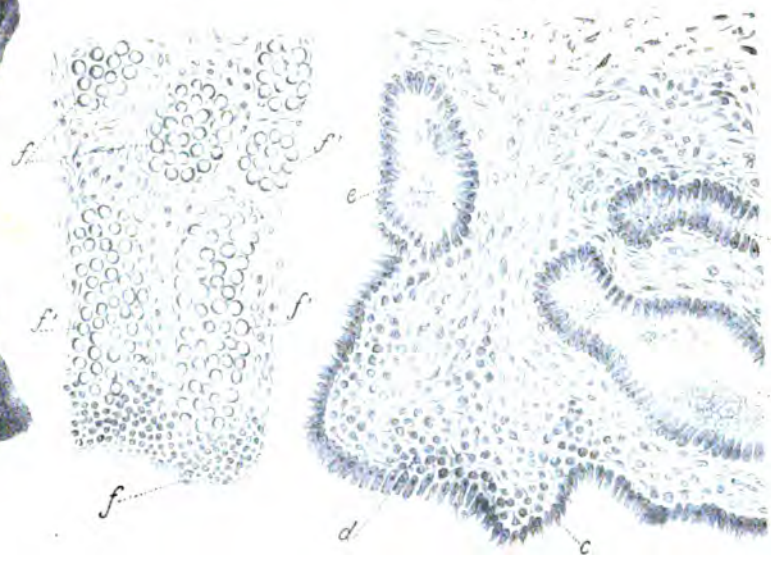

fig. 8.

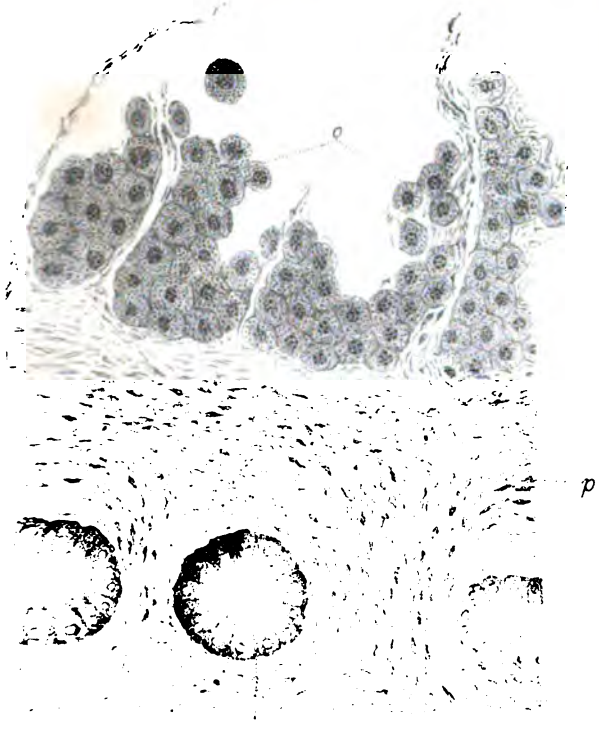

fig. 7.



Stab. Borrani-Firenze

fig. 9.



fig. 10.



fig. 11.



fig. 12

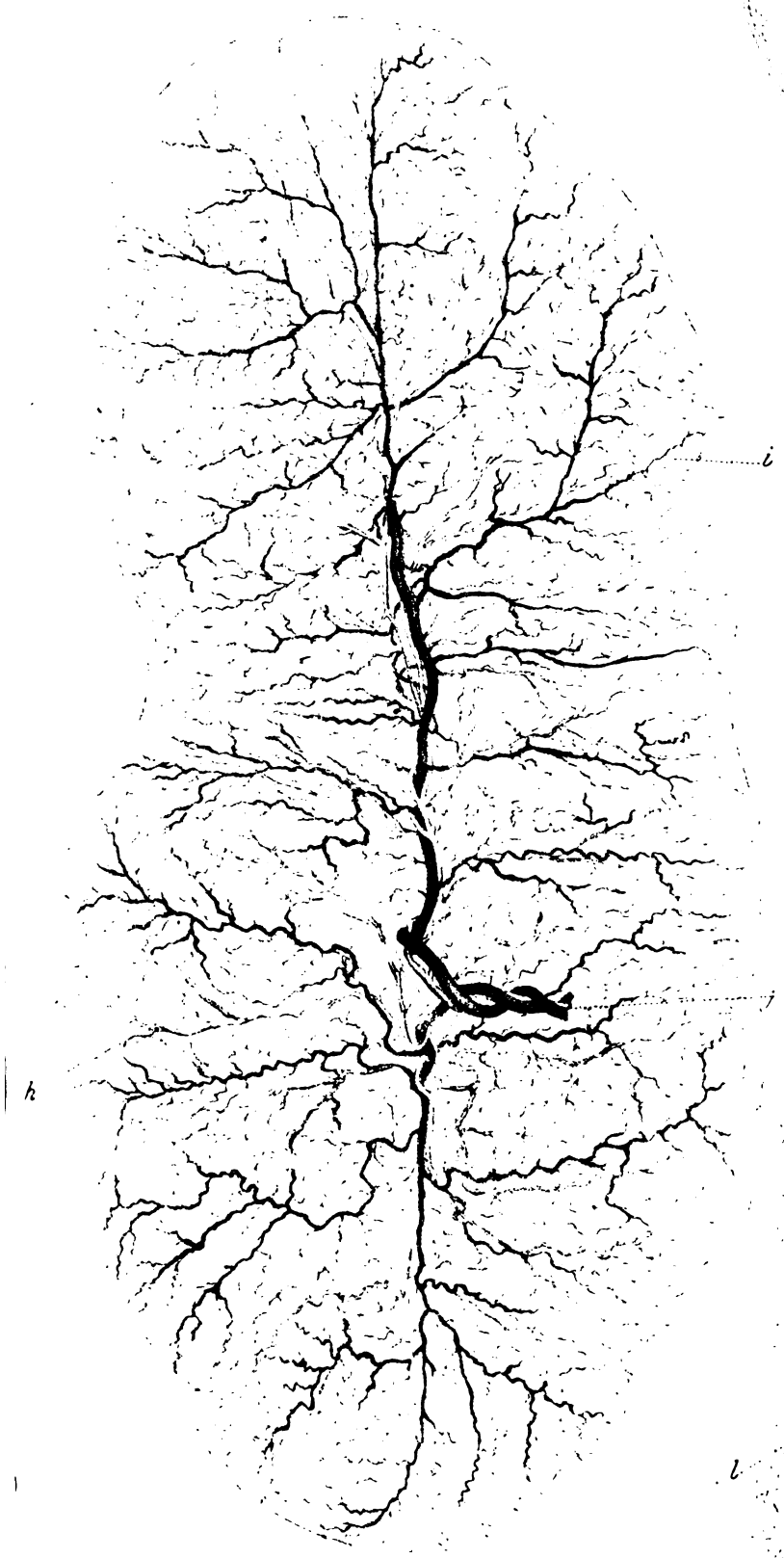

fig. 13.

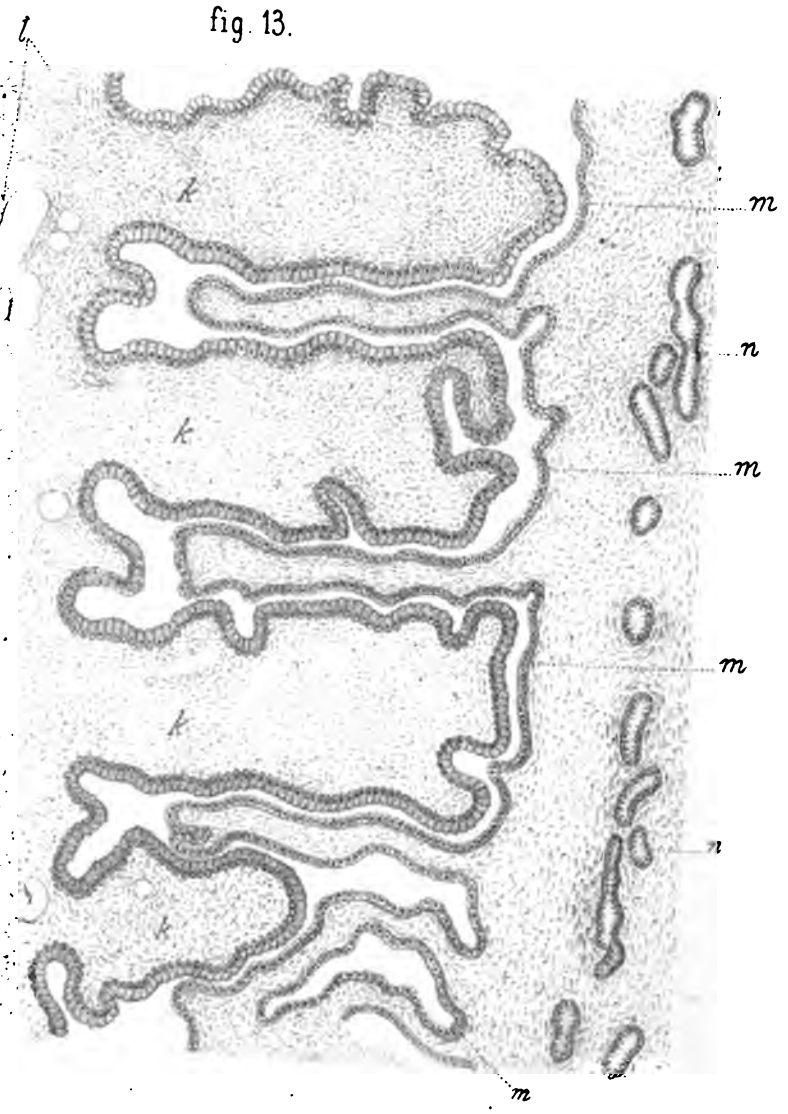

fig. 14

fig. 16

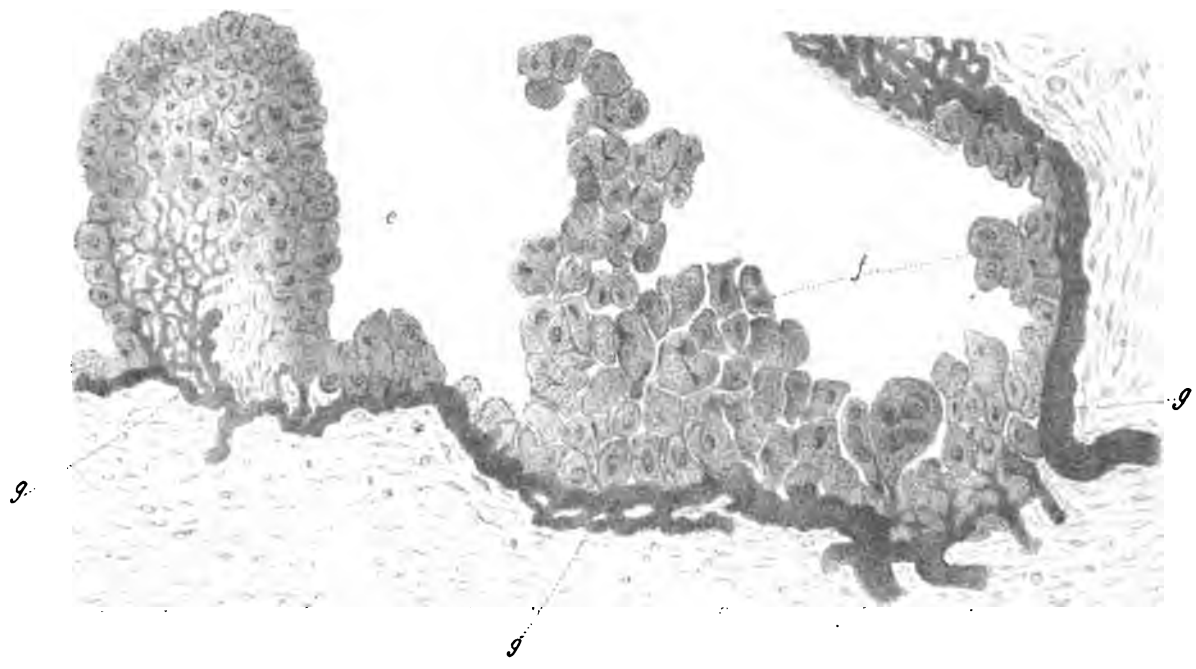

fig. 15

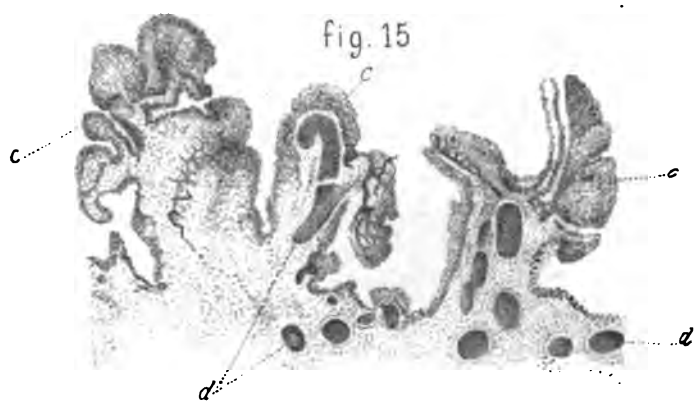

fig. 17



fig. 18



fig. 19

fig. 20

fig. 21



fig. 1.

fig. 2

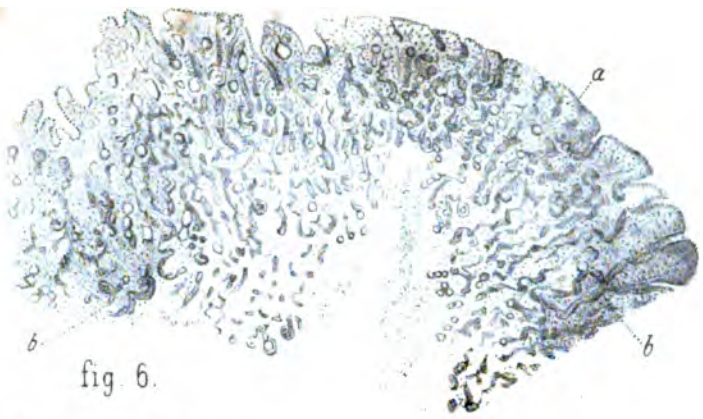

fig. 6.

fig. 4.

fig. 5.

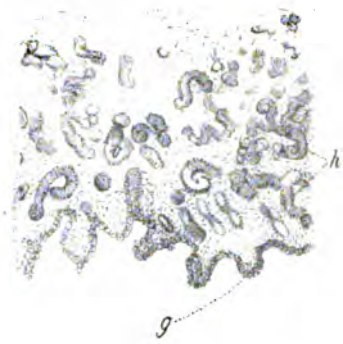

fig. 3.

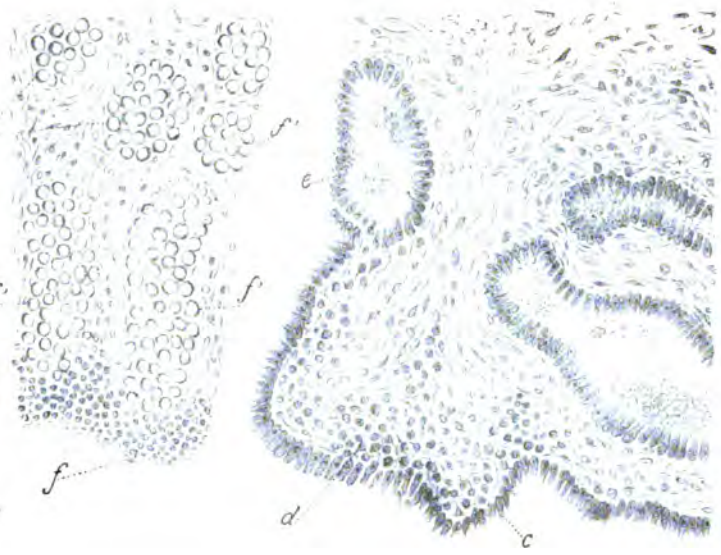

fig. 8.

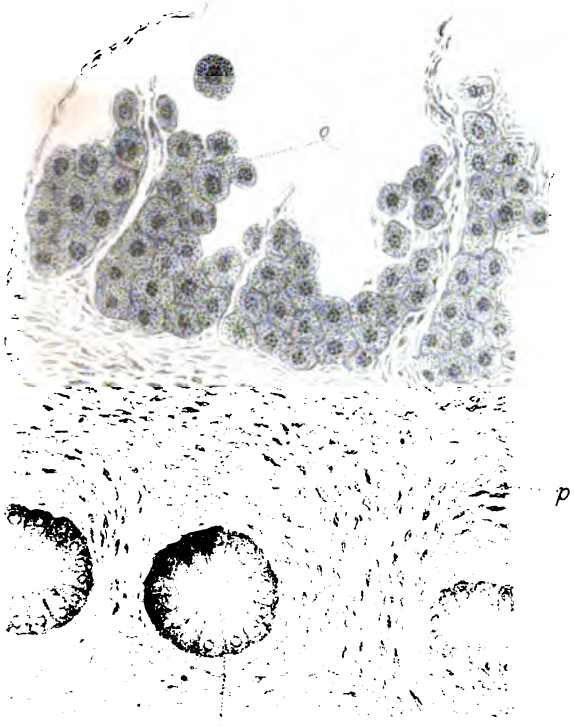

fig. 7.

Stab Borrani-Firenze

fig. 9.



fig. 10.

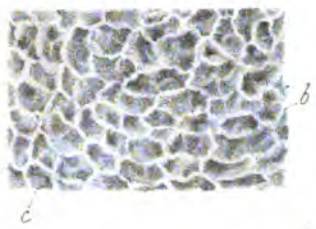

fig. 11.

fig. 12

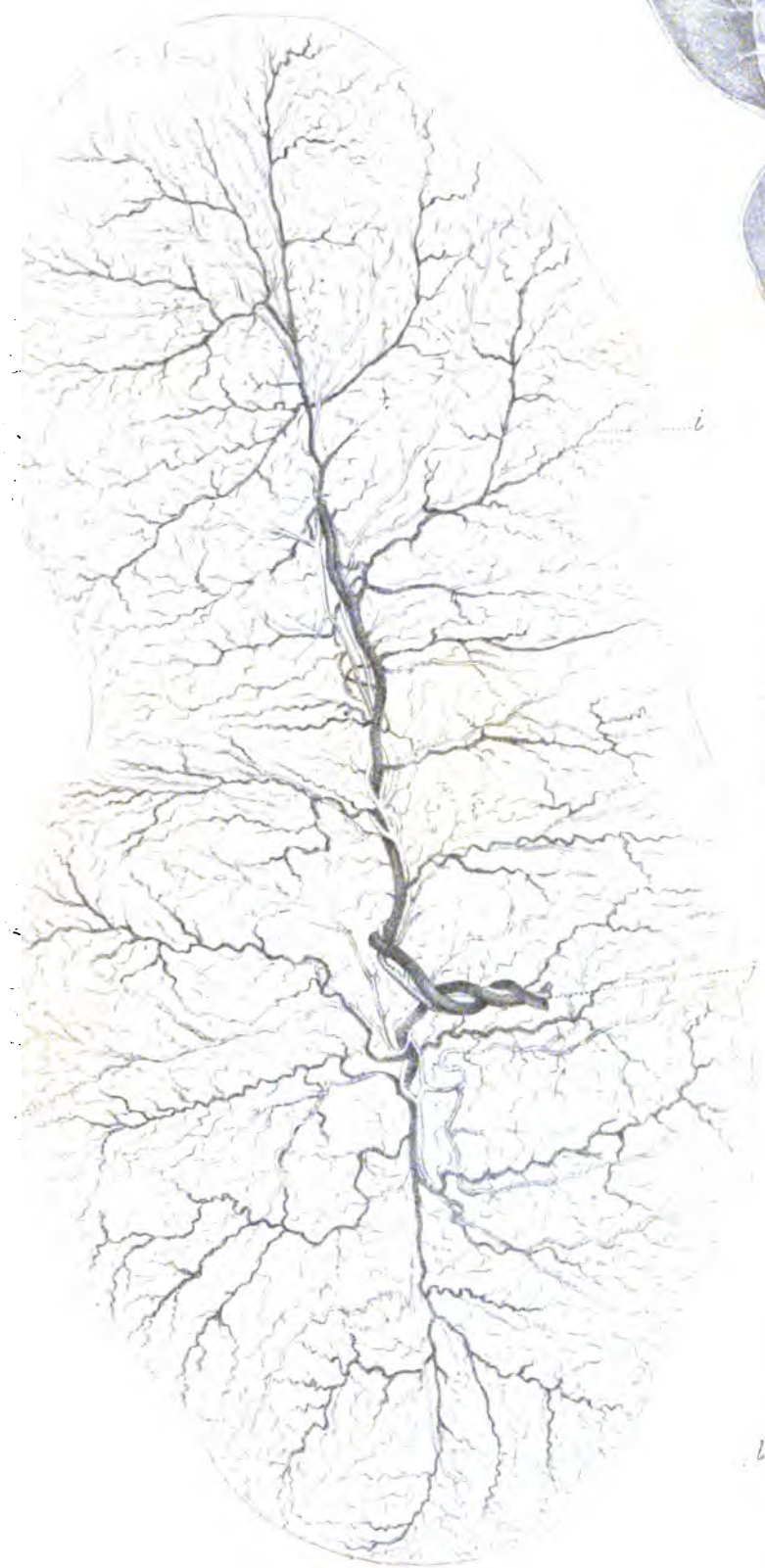

fig. 13.

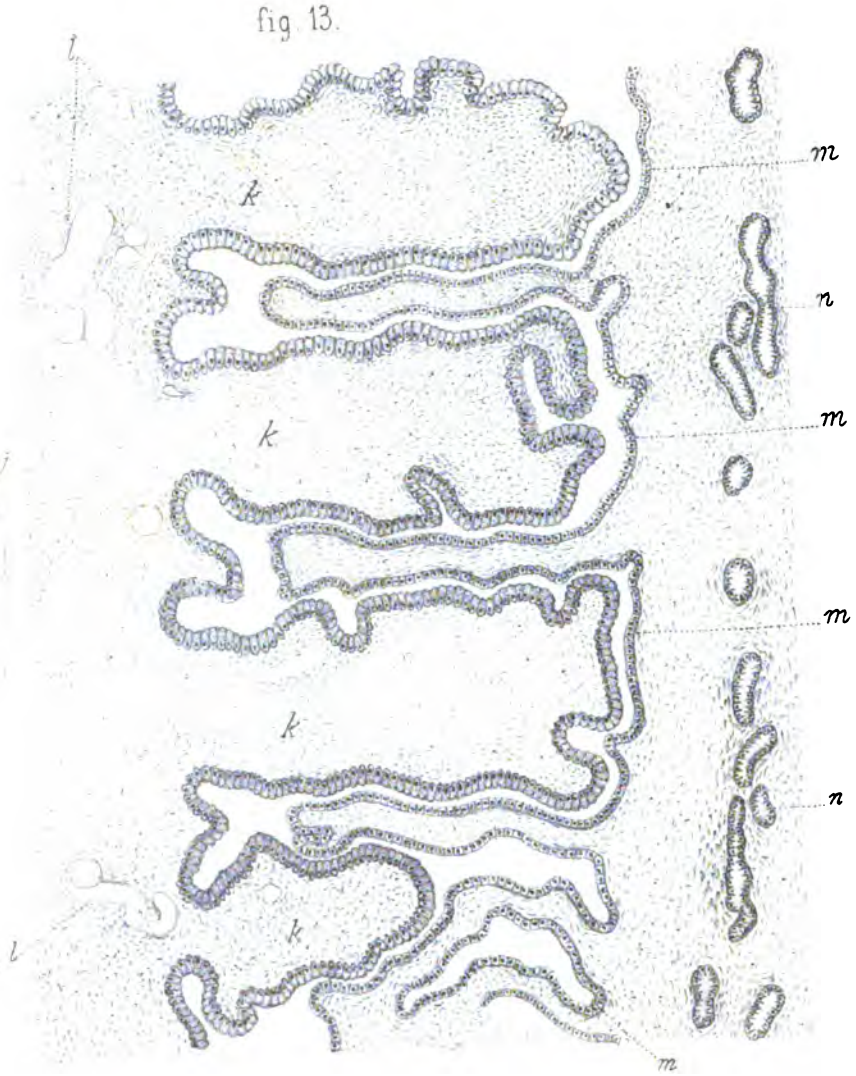

Stab. Borrani Firenze

fig. 14

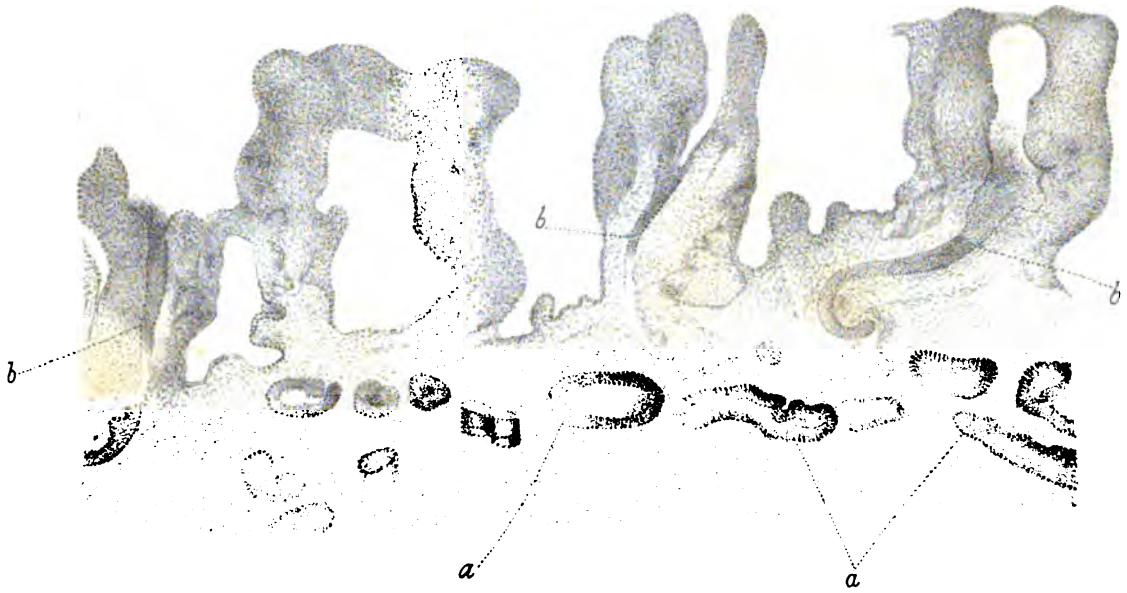

fig. 16

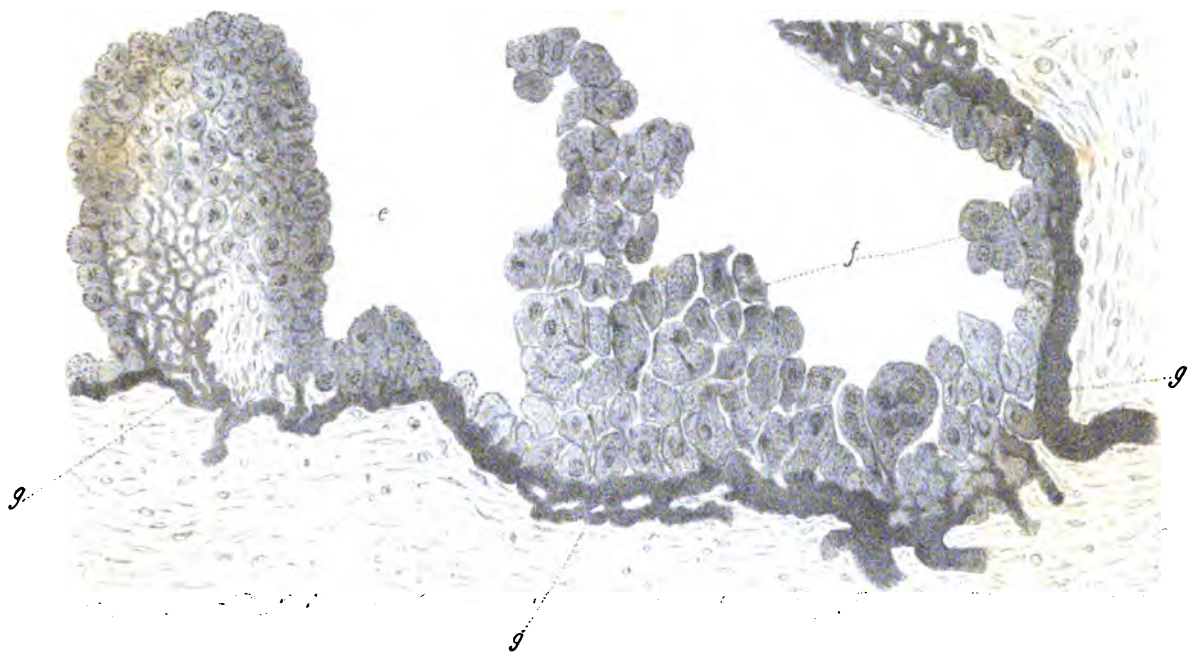

fig. 15

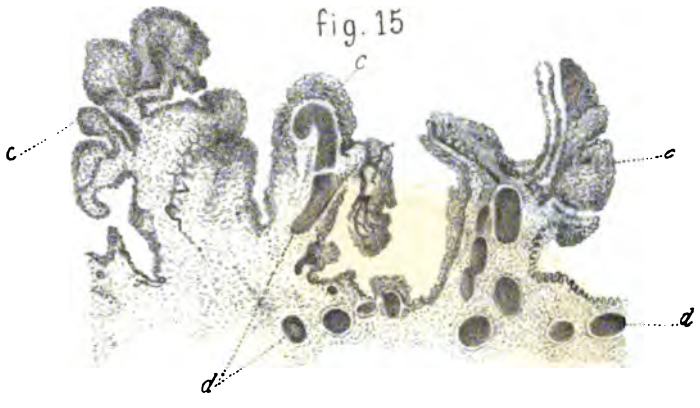

fig. 17



fig. 18

fig. 19

fig. 20

fig. 21



fig. 22

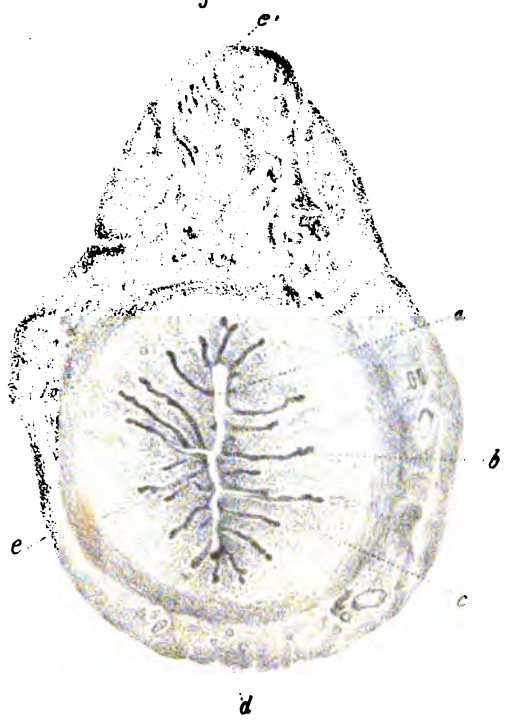

fig. 25

fig. 23

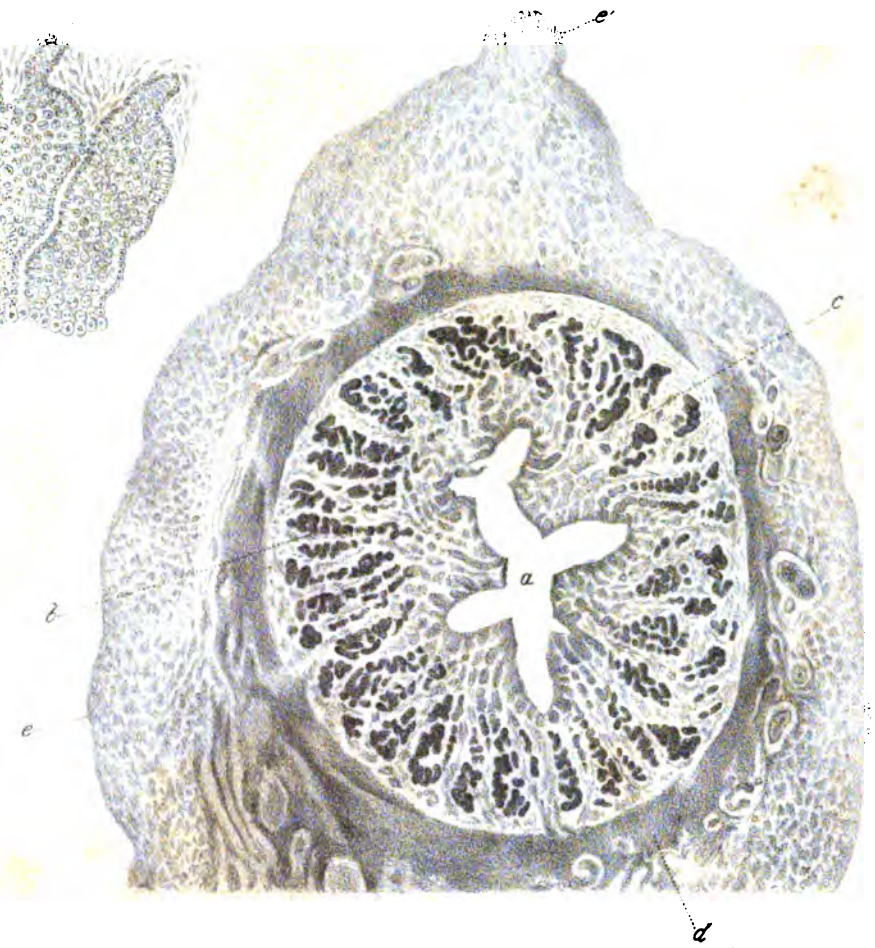

fig. 24

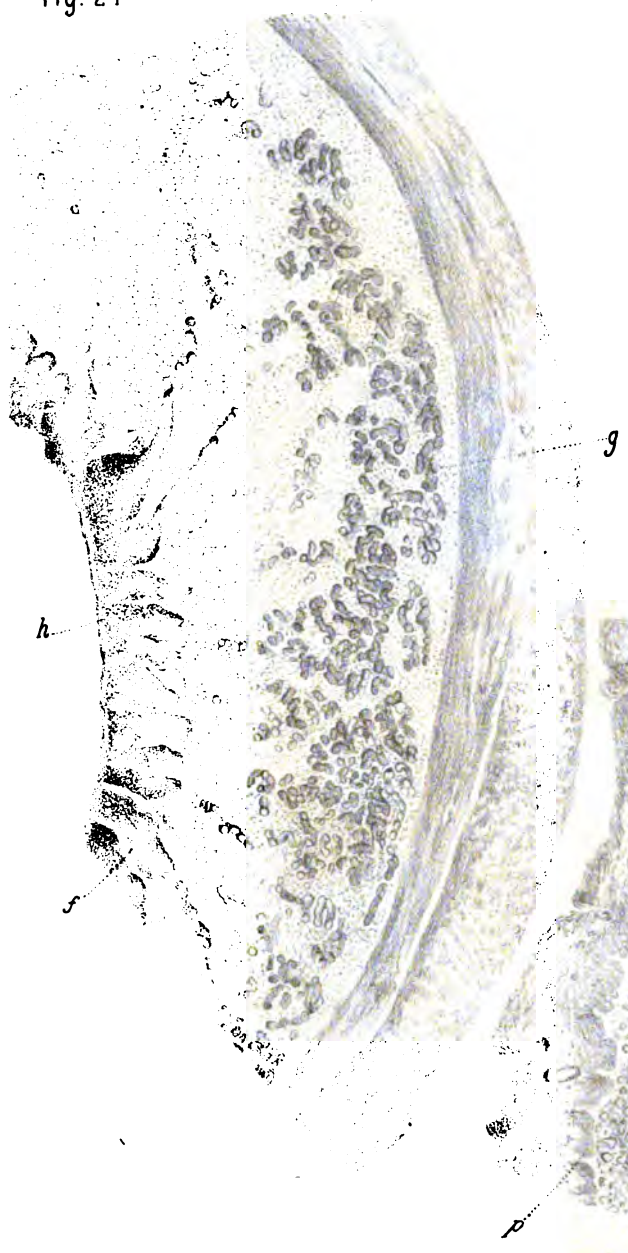

fig. 27

fig. 26

Tav. 5

fig. 28

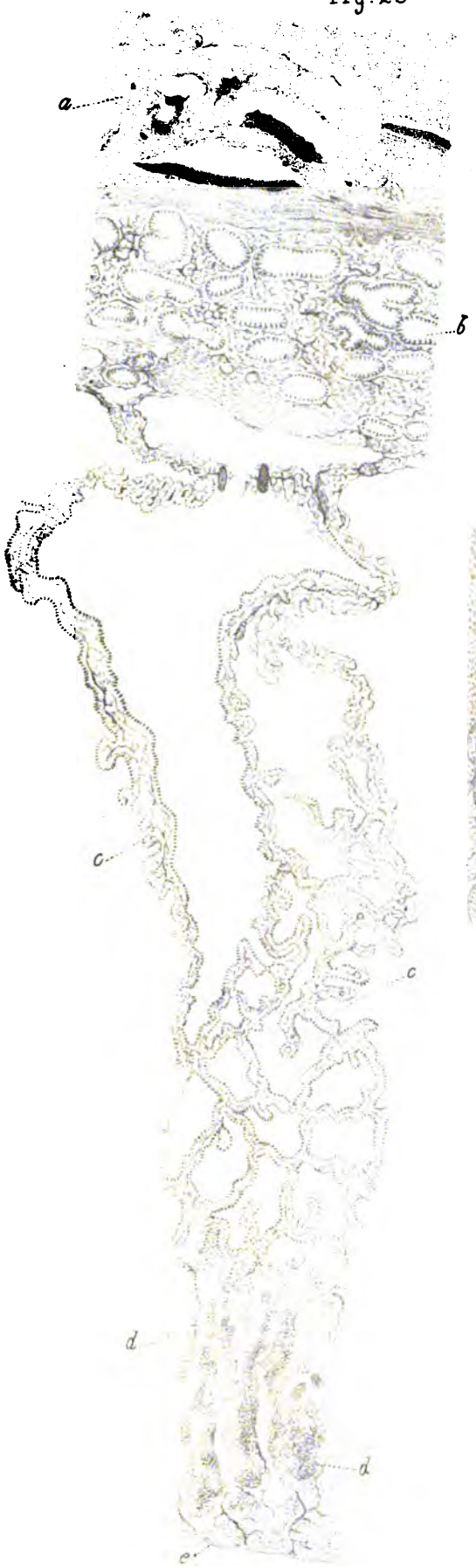

fig. 29

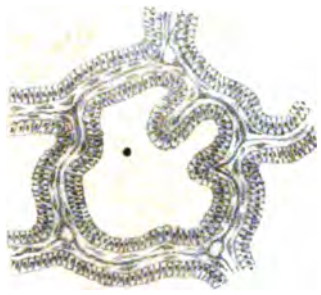

fig. 30

fig. 31

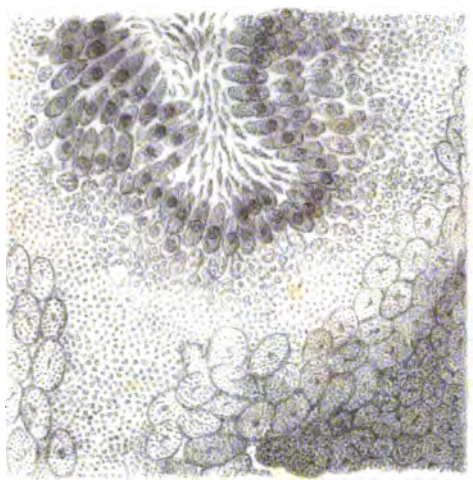

fig. 32.

fig. 33.

fig. 34.

fig. 35.



fig. 36.

fig. 37.

Stab. Borrani-Firenze

fig. 38.

fig. 39.

fig. 41

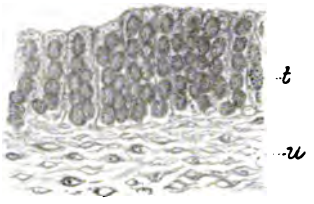

fig. 40.

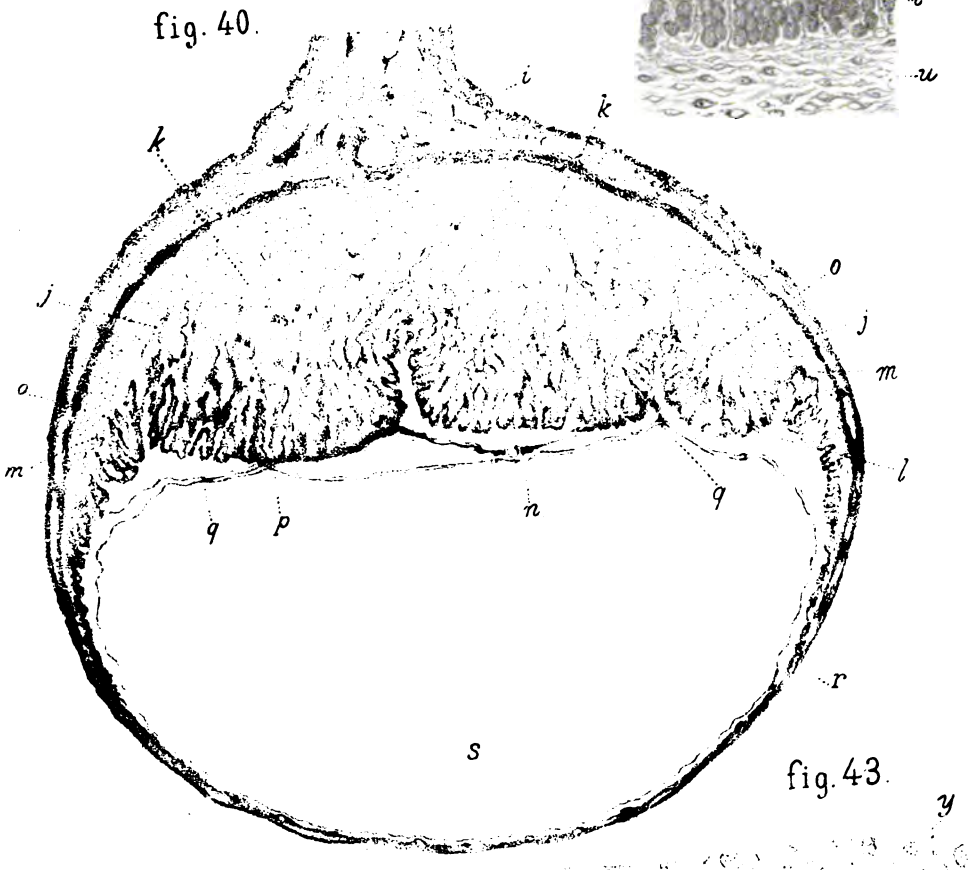

fig. 45.

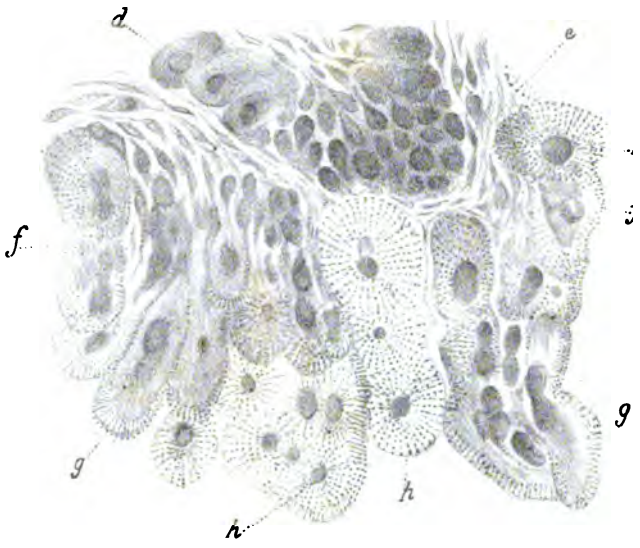

fig. 44.

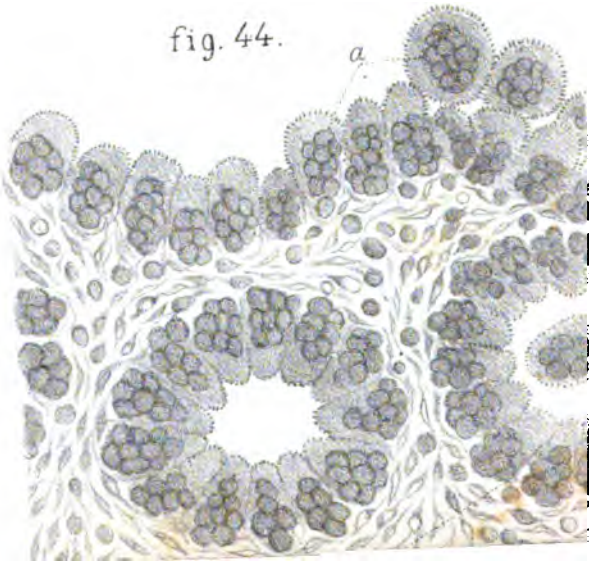

fig. 43.



fig. 42.



fig. 46

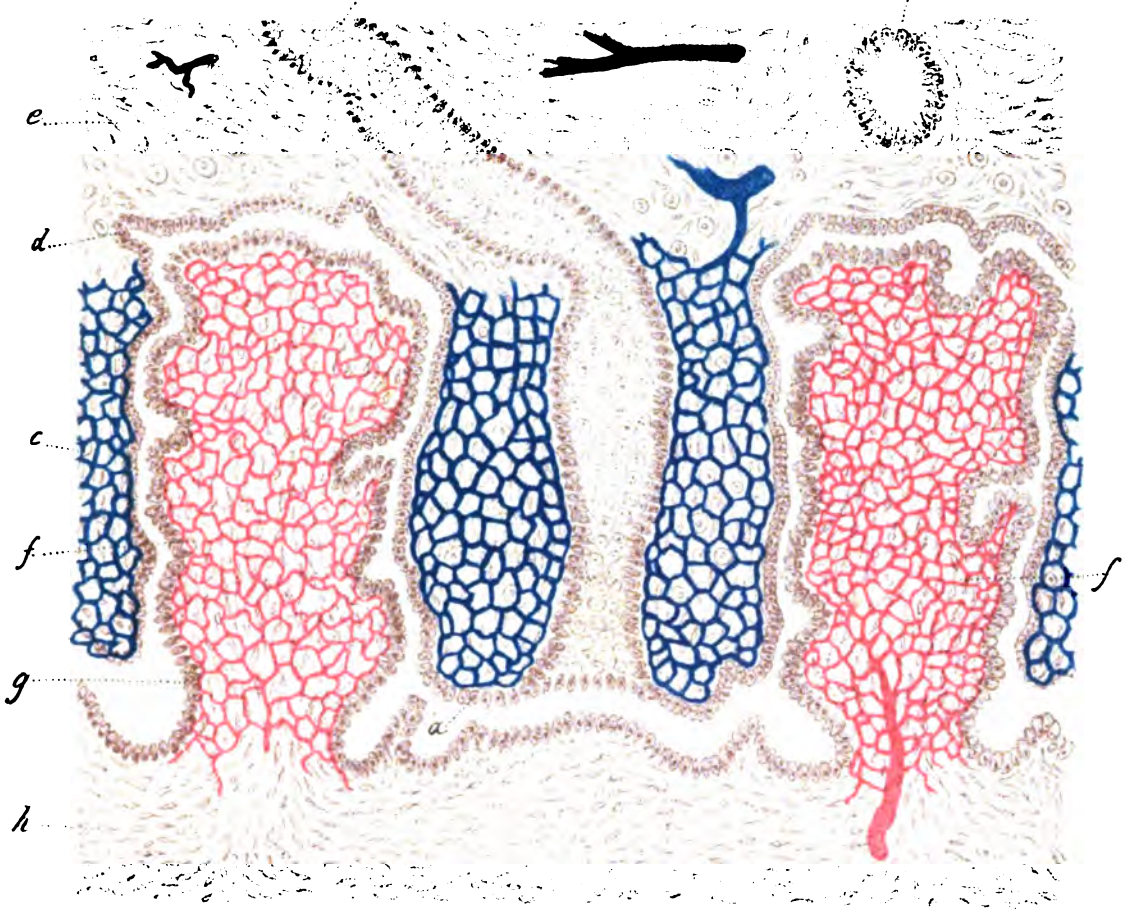

fig. 47

fig. 48

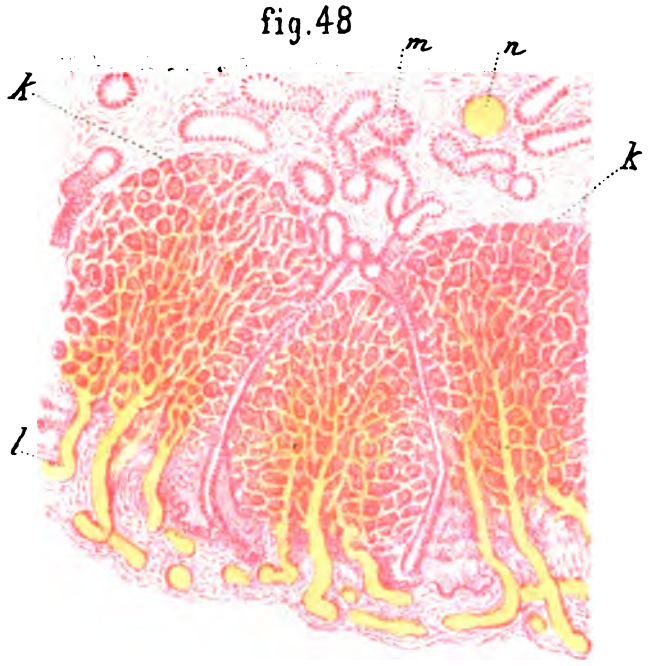

fig. 50

fig 49

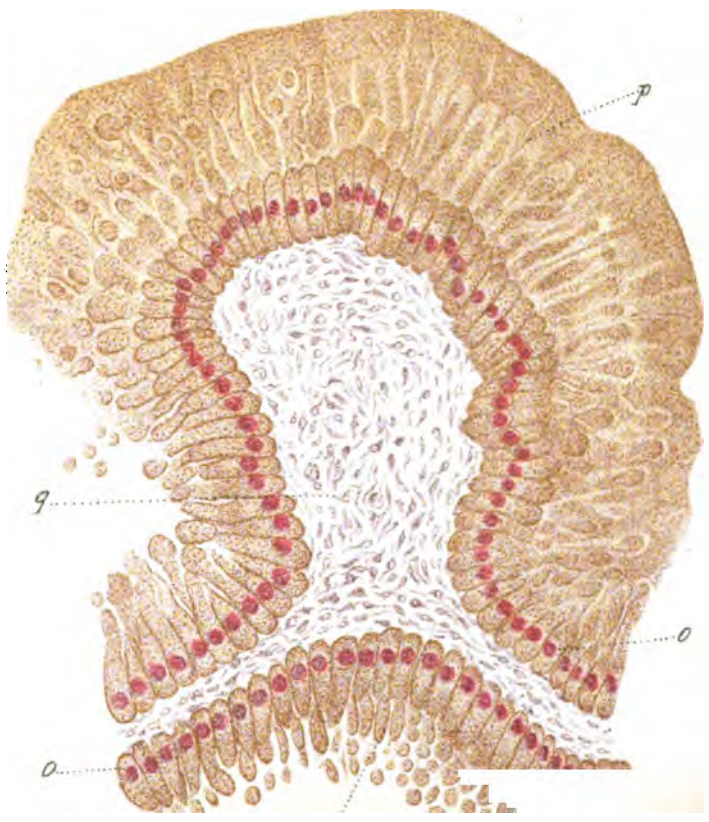

fig 51

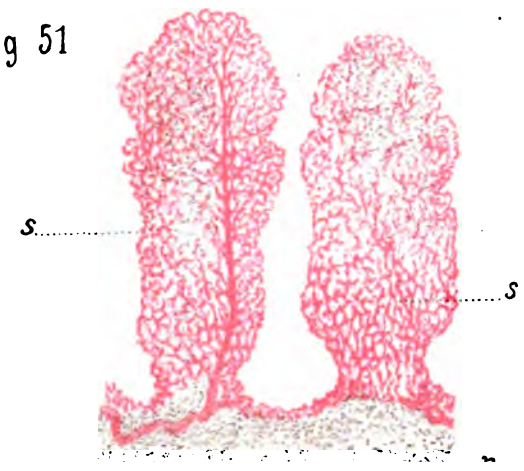

3 2044 092 698 596